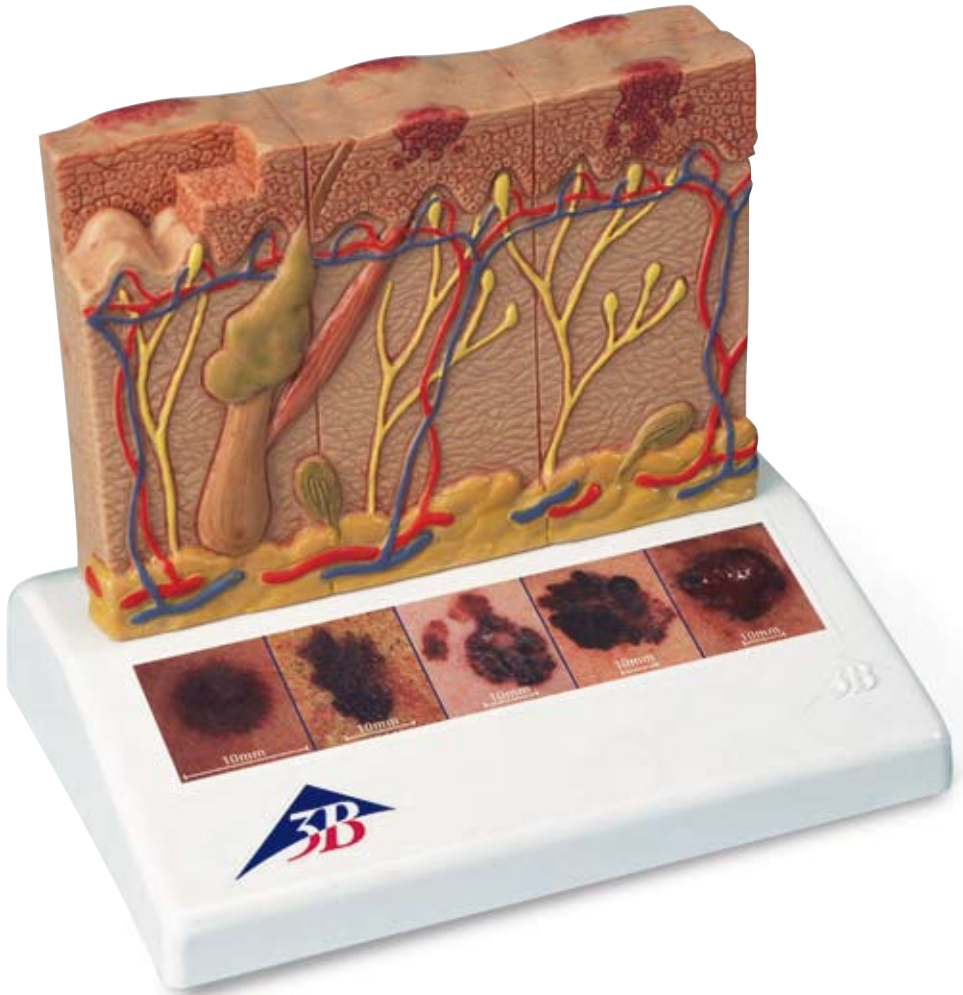




...going one step further



J15

Malignant Melanoma

Malignant melanoma is a very malignant degeneration of the pigment producing cells of the skin. It spreads into the organism through the blood and lymph at a very early stage. Therefore, early diagnosis is crucial. This model is designed to draw the attention to this disease and to provide relevant basic information. Two aspects are emphasized in the representation:

- The "ABCDE rule" for an early diagnosis of suspicious skin discoloration that might be malignant, based on visual characteristics:
 - A=** Asymmetry: irregular shape.
 - B=** Border: uneven edge and surface, with spreading branches
 - C=** Color: color variations within the degenerated skin area (light, dark, speckled).
 - D=** Diameter: area of degenerated skin larger than 5 mm.
 - E=** Enlargement, perhaps also elevation: e.g. in height and width.
 However, the decision is made by the doctor!
- The classification of existing melanomas according to depth of invasion (Clark levels I – V) and tumor thickness (Breslow thickness, in millimeters).

Model, enlarged approx. 8 times:

The model is divided into six zones: from the left to the right, first the front and then the back. In the top view (skin surface), these zones show the progressive stages of a melanoma in which the "ABCDE" criteria are shown at increasing levels from the left to the right. The vertical surface shows a sectional view of the increasing invasion into the various skin layers at the individual stages. The left, narrow side of the model shows Clark's levels of invasion. For an assessment of Breslow's thickness, the depth of the skin layers is represented by graduated millimeter marks on the right side of the model. The illustrations on the base show various types of malignant melanomas.

Zone	Breslow, depth in mm	Clark level	Depth of invasion of the black cells on the vertical front of the model
1	healthy	healthy	
2	epithelium	I	Black cells at the surface of the epidermis
3	≤0.75	II	Black cells fill the epidermis, a few in the papillary layer
4	>0.75 ≤1.5	III	Black cells fill the papillary layer
5	>1.5 ≤4	IV	Black cells invade the reticular layer
6	>4	V	Black cells invade the subcutaneous fatty tissue, satellite cells approach a vein

Structures (Latin / English), please refer to pages 8-9:

- Epidermis / Epidermis
- Stratum basale / Basal layer of epidermis
- Dermis / Derma comprising:
 - a. Stratum papillare / Papillary layer of dermis
 - b. Stratum reticulare / Reticular layer of dermis
- Tela subcutanea / Subcutaneous tissue
- Folliculus pili / Hair follicle
- Plexus subpapillaris / Subpapillary plexus
- Glandula sebacea / Sebaceous gland
- M. arector pili / Arrector muscle of hair
- Bulbus pili / Hair bulb
- Arteriola / Arteriole
- Venula / Venula
- Corpusculum lamellosum (Golgi-Mazzoni) / Golgi-Mazzoni corpuscles
- Corpusculum bulboideum (Ruffini) / Brushes of Ruffini
- Corpusculum lamellosum (Vater-Paccini) / Vater-Paccini corpuscle
- Meissner tactile corpuscle

Malignes Melanom

Deutsch

Der schwarze Hautkrebs (malignes Melanom) ist eine sehr bösartige Entartung der Pigmentfarbstoff bildenden Zellen in der Haut. Es erfolgt sehr frühzeitig eine Ausbreitung in den Organismus über Blut und Lymphe. Deshalb ist eine frühzeitige Diagnose sehr wichtig.

Das Modell soll auf diese Erkrankung aufmerksam machen und Grundzüge der Erkrankung vermitteln. Es sollen zwei Schwerpunkte dargestellt werden:

1. Die „ABCDE Regel“ zur Früherkennung verdächtiger evtl. bösartiger Hautverfärbungen anhand des Aussehens:
 - A= Asymmetrie:** Ungleichmäßigkeit der Form
 - B= Border / Begrenzung:** Unregelmäßige Begrenzung und Oberfläche, mit Ausläufern.
 - C= Colour / Farbe:** Farbvariationen innerhalb der Hautveränderung (hell, dunkel, gesprenkelt).
 - D= Diameter / Durchmesser:** Hautveränderungen größer 5 mm.
 - E= Enlargement / Flächenzunahme evtl. auch Erhabenheit:** z.B. in Höhe und Breite.Die Entscheidung trifft in jedem Falle der Arzt!
2. Die Klassifikation bestehender Malignome nach Eindringtiefe (Level I-V nach „Clark“) und Tumordicke (in Millimetern nach „Breslow“).

Modell, ca. 8-fache Größe:

Das Modell ist in sechs Zonen unterteilt: von links nach rechts, erst Vorder-, dann Rückseite.

In diesen Zonen ist in der Aufsicht (Hautoberfläche) jeweils ein weiter fortgeschrittenes Melanom zu sehen, an dem jeweils die „ABCDE“ Kriterien von links nach rechts zunehmend ausgeprägt sind.

An der Vertikalseite ist im Anschnitt das zunehmende Eindringen der jeweiligen Stadien in die verschiedenen Hautschichten zu verfolgen.

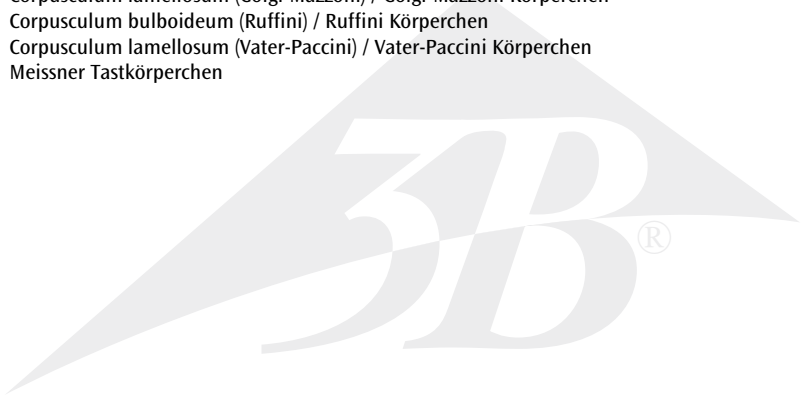
An der linken Schmalseite des Modells sind die Eindringtiefen nach Clark markiert. Die Tiefe der Hautschichten ist durch eine Millimeter Skala am rechten Rand des Modells für eine Beurteilung nach Breslow dargestellt.

Die Abbildungen auf dem Sockel veranschaulichen verschiedene Ausprägungen des malignen Melanoms.

Zone	Breslow, Tiefe in mm	Clark Level	Eindringtiefe der schwarzen Zellen an vertikaler Modell Vorderseite
1	gesund	gesund	
2	Epithel	I	Schwarze Zellen oberflächlich in Epidermis
3	≤0,75	II	Schwarze Zellen füllen Epidermis aus, wenige im Stratum papillare
4	>0,75 ≤1,5	III	Schwarze Zellen füllen Stratum papillare aus
5	>1,5 ≤4	IV	Schwarze Zellen durchwandern Stratum reticulare
6	>4	V	Schwarze Zellen haben Unterhautfettgewebe erreicht, Satellitenzellen in der Nähe einer Vene

Strukturen (Latein / Deutsch), siehe Seite 8-9:

- 7 Epidermis / Oberhaut
- 8 Stratum basale / Basalschicht
- 9 Dermis / Lederhaut bestehend aus:
 - a. Stratum papillare / Papillenschicht
 - b. Stratum reticulare / Geflechschicht
- 10 Tela subcutanea / Unterhautfettgewebe
- 11 Folliculus pili / Haarfollikel
- 12 Plexus subpapillaris / Oberflächliches Gefäßnetz
- 13 Glandula sebacea / Talgdrüse
- 14 M. arector pili / Aufrichter des Haares
- 15 Bulbus pili / Haarzwiebel
- 16 Arteriola / kleine Arterie
- 17 Venula / kleine Vene
- 18 Corpusculum lamellosum (Golgi-Mazzoni) / Golgi-Mazzoni Körperchen
- 19 Corpusculum bulboideum (Ruffini) / Ruffini Körperchen
- 20 Corpusculum lamellosum (Vater-Paccini) / Vater-Paccini Körperchen
- 21 Meissner Tastkörperchen



Melanoma maligno

Español

El carcinoma cutáneo negro (melanoma maligno) es una degeneración muy maligna de las células cutáneas que producen los pigmentos orgánicos. Se produce muy pronto una dispersión en el organismo a través de la sangre y las linfas. Por eso es muy importante la diagnosis prematura.

El modelo pretende prevenir esta enfermedad e informar sobre las características básicas de la misma. Se representan dos aspectos esenciales:

1. La regla "ABCDE" para la detección precoz de los cambios de color en la piel sospechosos y eventualmente malignos mediante el aspecto físico:
A= Asimetría: forma irregular, no uniforme
B= Border / Delimitación: Delimitación irregular de la superficie, con ramificaciones salientes.
C= Colour / Color: Variaciones de color en los cambios de la piel (claro, oscuro, moteado).
D= Diameter / Diámetro: Cambios en la piel mayores a 5 mm.
E= Enlargement / Aumento de la superficie y eventualmente también Elevación p.ej. en la altura y el ancho.
¡La decisión en cualquier caso será responsabilidad del médico!
2. La clasificación de malignomas existentes según la profundidad de penetración (nivel I-V, según "Clark") y grosor del tumor (en milímetros, según "Breslow").

Modelo, tamaño aumentado 8 veces aprox.:

El modelo está dividido en seis zonas: de izquierda a derecha, primero la parte anterior, después la parte posterior.

En estas zonas en la vista desde arriba (superficie cutánea) se puede observar en cada caso un melanoma cada vez más avanzado. En estos melanomas están desarrollados respectivamente en aumento y de izquierda a derecha los criterios "ABCDE". En el lado vertical se puede observar en el corte incisivo la penetración creciente de los estados correspondientes en las diferentes capas de la piel.

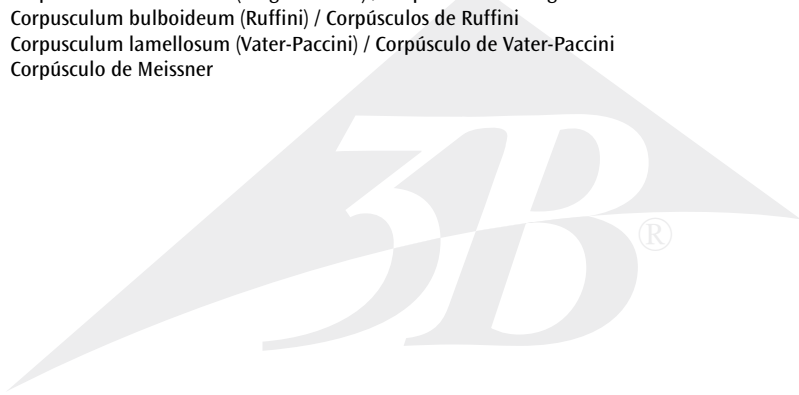
En la parte estrecha izquierda del modelo están marcadas las profundidades de penetración según Clark. La profundidad de las capas cutáneas están representadas según Breslow.

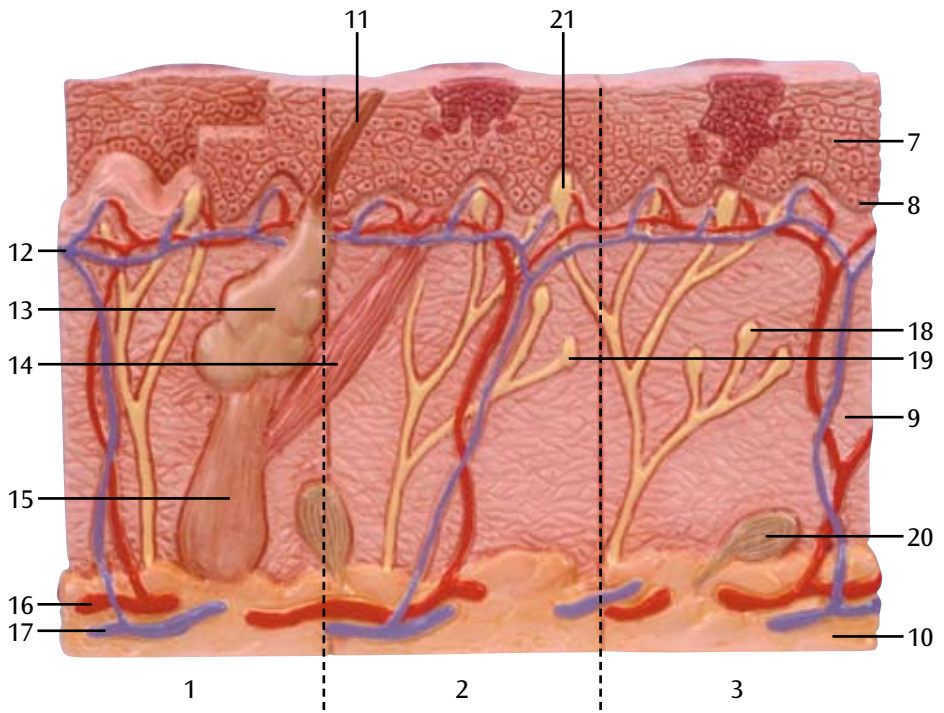
Las figuras sobre el zócalo ilustran los diferentes estados de pronunciaión del melanoma maligno.

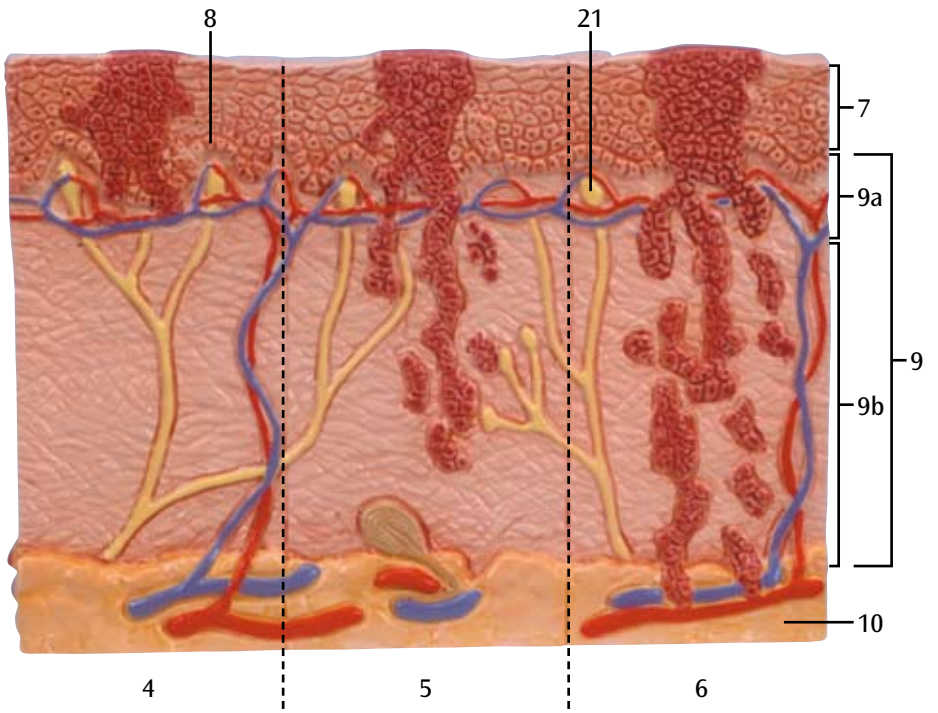
Zona	Breslow, Prof. en mm	Clark Nivel	Profundidad de penetración de las células negras en el lado frontal y vertical del modelo
1	sano	sano	
2	Epitelio	I	Células negras superficialmente en epidermis
3	0,75	II	Células negras llenan la epidermis, pocas llenan el estrato papilar
4	>0,75 ≤1,5	III	Células negras llenan el estrato papilar
5	>1,5 ≤4	IV	Células negras atraviesan el estrato reticular
6	>4	V	Células negras han llegado al tejido adiposo subcutáneo, células satélite cerca de una vena

Estructuras (Latín / Español), véanse páginas 8-9:

- 7 Epidermis / Epidermis
- 8 Stratum basale / Capa basal
- 9 Dermis / Dermis que consiste de: a. Stratum papillare / Capa papilar
b. Stratum reticulare / Capa reticular
- 10 Tela subcutanea / Estrato subcutáneo
- 11 Folliculus pili / Foliculo piloso
- 12 Plexus subpapillaris / Plexo subpapilar
- 13 Glandula sebacea / Glándula sebácea
- 14 M. arector pili / M. erector del pelo
- 15 Bulbus pili / Bulbo peloso
- 16 Arteriola / Arteriola
- 17 Venula / Venula
- 18 Corpusculum lamellosum (Golgi-Mazzoni) / Corpúsculos de Golgi-Mazzoni
- 19 Corpusculum bulboideum (Ruffini) / Corpúsculos de Ruffini
- 20 Corpusculum lamellosum (Vater-Paccini) / Corpúsculo de Vater-Paccini
- 21 Corpúsculo de Meissner







Mélanome malin

Français

Le mélanome malin (type de cancer de la peau) est une dégénérescence d'une grande malignité des cellules productrices de mélanine (pigment qui colore la peau). Il se propage très tôt dans l'organisme via le sang et la lymphe. Par conséquent, un diagnostic précoce est essentiel.

Le modèle doit attirer l'attention sur cette affection et fournir les caractéristiques de cette affection. Deux points essentiels doivent être représentés :

1. La "règle ABCDE" pour le dépistage de colorations cutanées suspectes, éventuellement malignes en fonction de l'aspect :
 - A = Asymétrie** : irrégularité de la form
 - B = Border / délimitation** : délimitation irrégulière et surface irrégulière, avec traînées.
 - C = Colour / couleur** : variations de couleur au sein de l'altération cutanée (claires, foncées, tachetées).
 - D = Diameter / diamètre** : altérations cutanées dépassant 5 mm.
 - E = Enlargement / élargissement** (augmentation de la surface), éventuellement également une protubérance ; par exemple en hauteur et en largeur.En tout cas, c'est le médecin qui décide !
2. La classification des mélanomes malins en fonction de la profondeur de pénétration (niveau I-V selon "Clark") et l'épaisseur de la tumeur (en millimètres selon „Breslow“).

Modèle env. 8 fois la grandeur nature :

Le modèle est divisé en six zones : de la gauche vers la droite, d'abord la face antérieure, ensuite la face postérieure.

Dans ces zones, un mélanome de stade avancé progressif est chaque fois représenté sur la surface de la peau, auquel viennent s'ajouter les critères "ABCDE" de la gauche vers la droite et de façon progressive. Sur la face verticale, la pénétration progressive des différents stades dans les différentes couches cutanées est visible dans la coupe.

Sur la face gauche mince du modèle, les profondeurs de pénétration selon Clark sont marquées.


La profondeur des couches cutanées est représentée sur une échelle en millimètres située sur le bord droit du modèle pour l'évaluation selon Breslow.

Les illustrations sur le socle montrent les divers degrés d'acuité du mélanome malin.

Zone	Breslow, profondeur en mm	Clark Niveau	Profondeur de pénétration des cellules noires sur la face antérieure verticale du modèle
1	sain	sain	
2	épithélium	I	Cellules noires superficielles dans l'épiderme.
3	$\leq 0,75$	II	Cellules noires remplissent l'épiderme, quelques cellules remplissent le stratum papillaire
4	$> 0,75 \leq 1,5$	III	Cellules noires remplissent le stratum papillaire.
5	$> 1,5 \leq 4$	IV	Cellules noires traversent le stratum réticulaire.
6	> 4	V	Cellules noires ont atteint le tissu adipeux sous-cutané, cellules satellites à proximité d'une veine.

Structures (Latin/Français), voir pages 8-9 :

- 7 Epidermis / Epiderme
- 8 Stratum basale / Couche basale de l'épiderme
- 9 Dermis / Derme composé de: a. Stratum papillare / Corps papillaire du derme
b. Stratum reticulare / Couche réticulaire du derme
- 10 Tela subcutanea / Hypoderme
- 11 Folliculus pili / Follicule pileux
- 12 Plexus subpapillaris / Plexus sous-papillaire
- 13 Glandula sebacea / Glande sébacée
- 14 M. arrector pili / M. arrecteur du poil
- 15 Bulbus pili / Bulbe pileux
- 16 Arteriola / Artériole
- 17 Venua / Veinule
- 18 Corpusculum lamellosum (Golgi-Mazzoni) / Corpuscule de Golgi-Mazzoni
- 19 Corpusculum bulboideum (Ruffini) / Corpuscule de Ruffini
- 20 Corpusculum lamellosum (Vater-Paccini) / Corpuscule de Vater-Paccini
- 21 Corpuscule de Meissner



Melanoma maligno

Português

O carcinoma melanótico (melanoma maligno) é uma neoplasia maligna das células responsáveis pela formação do pigmento da pele. Os melanomas metastatizam rapidamente para o organismo pelos vasos linfáticos ou sanguíneos. Por isso é muito importante detectá-los o mais cedo possível.

O modelo visa chamar a atenção a esta doença e representa as características gerais deste tipo de tumor.

Os seguintes métodos de diagnóstico são possíveis:

1. O “ABCDE” da detecção de lesões suspeitas e possivelmente malignas da pele, partindo do aspecto visual:
 - A=** Asymmetry / Assimetria: forma assimétrica.
 - B=** Border / Borda: limites e superfície irregulares com invasão de áreas adjacentes.
 - C=** Colour/ Cor: alterações de cor no interior da lesão (aparecimento de áreas claras, negras, manchadas).
 - D=** Diameter / Diâmetro: lesões com um diâmetro igual ou maior que 5 mm.
 - E=** Enlargement / Aumento de tamanho em extensão ou altura: p. ex. aumento do diâmetro ou evolução do relevo.O diagnóstico definitivo compete sempre a um médico!
2. A classificação de melanomas malignos de acordo com a profundidade de invasão (“Níveis de Clark” I a V) e a espessura da lesão (medida em milímetros segundo “Breslow”).

Modelo (escala de aprox. 8:1)

O modelo divide-se em 6 zonas: da esquerda para a direita, do lado anterior ao lado posterior.

Vistas de cima (superfície da pele), cada uma destas zonas representa um melanoma diferente, sendo que os critérios “ABCDE” evoluem da esquerda para a direita.

O lado vertical representa uma seção dos melanomas demonstrando a proliferação crescente para as diferentes camadas da pele nos respectivos estágios.

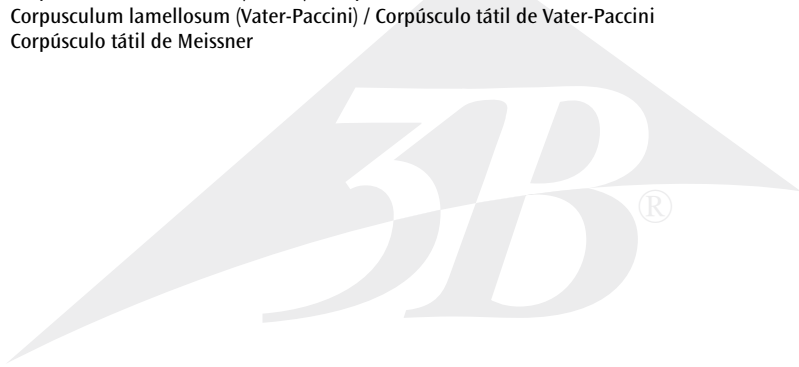
Do lado esquerdo do modelo estão indicados os níveis de Clark. O lado direito do modelo contém uma escala dividida em milímetros para a classificação da espessura de Breslow.

As ilustrações no suporte representam diferentes formas e características de melanomas malignos.

Zona	Espessura de Breslow (mm)	Nível de Clark	Profundidade das células melanóticas do lado dianteiro vertical do modelo
1	sem alterações	sem alterações	
2	epitélio	I	As células melanóticas estão confinadas às camadas superficiais da epiderme.
3	≤0,75	II	As células melanóticas invadiram toda a epiderme, algumas comprometem o estrato papilar.
4	>0,75 ≤1,5	III	As células melanóticas comprometem o estrato papilar.
5	>1,5 ≤4	IV	As células melanóticas invadiram o estrato reticular.
6	>4	V	As células melanóticas chegaram à tela subcutânea, células satélites encontramse perto de uma veia.

Estruturas (Latim / Português), veja páginas 8 a 9:

- 7 Epidermis / Epiderme
- 8 Stratum basale / Estrato basal
- 9 Dermis / Derme composta por:
 - a. Stratum papillare / Estrato papilar
 - b. Stratum reticulare / Estrato reticular
- 10 Tela subcutanea / Tela subcutânea
- 11 Folliculus pili / Foliculo peloso
- 12 Plexus subpapillaris / Plexo subpapilar
- 13 Glandula sebacea / Glândula sebácea
- 14 M. arector pili / M. eretor do pêlo
- 15 Bulbus pili / Bulbo piloso
- 16 Arteriola / Arteriola
- 17 Venula / Vênula
- 18 Corpusculum lamellosum (Golgi-Mazzoni) / Corpúsculo de Golgi-Mazzoni
- 19 Corpusculum bulboideum (Ruffini) / Corpúsculos de Ruffini
- 20 Corpusculum lamellosum (Vater-Paccini) / Corpúsculo tátil de Vater-Paccini
- 21 Corpúsculo tátil de Meissner



メラノーマ（悪性黒色腫）

日本語

メラノーマ（悪性黒色腫）とはメラニン色素産生細胞の癌化による極めて悪性度の高い腫瘍です。ごく初期段階から血液またはリンパを通じて体中に広がるため、早期診断が重要なポイントです。

このモデルはそうした疾患に対する注意を喚起し、適切な基礎知識をつけるために最適です。特に以下の2点について強調されています。

1. メラノーマの外観的特長を示すABCDEは、皮膚の色素斑がメラノーマの可能性をもっているものであるかどうかを判断するときに役立ちます。

A= Asymmetry: 非対称形

B= Border: 辺縁や表皮がぎざぎざで不整

C= Color: ひとつの斑の中で色調が多彩（薄い、濃い、しみ出しなど）

D= Diameter: 斑の直径が5mm以上

E= Enlargement または **Elevation:** 斑が大きい、あるいは隆起している
ただし、これらは目安であって、医師の診断を仰ぐことが大切です。

2. Clarkの浸潤の深さ、およびBreslowの腫瘍の厚さに基づくメラノーマの進行度の分類

モデルの解説

この8倍大モデルは左から右、そして前から後の順で6つのセクションに分かれています。

皮膚表面を示す上面では、上記のABCDEに対応するメラノーマを認めることができ、左から右に行くにつれて、その病状は進んだものとなります。

側面にはメラノーマの断面が示され、病状が進んだものほど侵食が大きく、より深い皮膚の層に達しています。

モデル左側の幅狭部ではClark分類による浸潤の深さが見られます。一方右側ではBreslowの腫瘍の厚さを確かめるために皮膚層にミリ単位を目盛りが記されています。

台座のイラストは様々な種類のメラノーマを示します。

セクション Breslow (mm) Clark分類 前側面に見る黒色細胞侵食のようす

1	正常	正常	
2	表皮	I	皮膚表面上に黒色細胞
3	≤0.75	II	黒色細胞が表皮一面を覆い、一部は乳頭層まで侵食
4	>0.75 ≤1.5	III	黒色細胞が乳頭層を満たす
5	>1.5 ≤4	IV	黒色細胞が網状層まで侵食
6	>4	V	黒色細胞が皮下脂肪組織まで達し、外套細胞が静脈に接す

メラノーマ（悪性黒色腫）

部位名称（番号は8-9ページに対応）

- 7 表皮
- 8 表皮基底層
- 9 真皮： a. 乳頭層
b. 網状層
- 10 皮下組織
- 11 毛包
- 12 乳頭下静脈叢
- 13 脂腺
- 14 毛拳筋
- 15 毛球
- 16 細動脈
- 17 細静脈
- 18 ゴルジ・マッツォニ小体
- 19 ルフィニ小体
- 20 ファーテル・パチニ（層板）小体
- 21 マイスネル感覚小体





3B SCIENTIFIC® PRODUCTS

3B Scientific GmbH

Rudorffweg 8 • 21031 Hamburg • Germany

Tel.: + 49-40-73966-0 • Fax: + 49-40-73966-100

www.3bscientific.com • 3b@3bscientific.com