



L50, L51, L55



L50, L51

English

You have chosen a Breast Examination Model made of 3B SKINlike™ material. This material is a dermatologically tested silicone with an especially realistic feel reproducing even fine skin structures accurately in every detail.

If you follow these tips for care and handling you will be able to work with your 3B Scientific® Breast Examination Model for a long time.

Light soiling can be removed with a mild soap solution. Please use no detergents containing solvents, as these could damage the material. Sharp or pointed objects (e.g. syringes) will damage the model surface. For a softer feel of the skin apply some talcum powder from time to time.

Strap-Around Breast Examination Model with Carrying Case (L50)

Strap-Around Breast Examination Model (L51)

This model shows the cast from an original female chest with a middle sized breast.

To demonstrate the breast examination of a woman in a reclining position, place the model on the supplied base (the carrying straps can be fastened underneath the base).

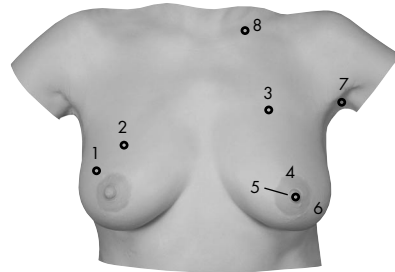
The strap-around mechanism also allows studying and practicing breast examination in an upright position or as self-examination. Strapping around the Breast Examination Model is done easiest with the assistance of another person. The carrying straps are crossed behind the back, threaded through the white clips at the bottom side of the model and secured with the Velcro fastening.

After usage, store the model while it is resting on the base. Please do not compress, roll or fold up the model. Please also avoid violently pulling or tearing the straps.

The Strap-Around Breast Examination Model illustrates the following anomalies:

1. Right breast: round, movable tumor at a depth of 10 mm, 20 mm in diameter, presumably benign.
2. Right breast: round, movable tumor at a depth of 5 mm, 20 mm in diameter, presumably benign.
3. Left breast: irregular tumor at a depth of 5 mm, adhering to the chest wall, diameter of approx. 35 x 25 mm, presumably malign.
4. Column-shaped, irregular tumor at a depth of 5 mm, adhering to the chest wall, approx. 30 mm in diameter, malign.
5. Left breast: permanently inverted nipple (recently occurred), frequently in combination with a malign tumor.
6. Left breast: "orange-peel skin", skin structure as in an orange peel with pore retraction through lymphostasis (blocked lymph ducts) caused by malign tumors.
7. Left armpit: irregular, firmly adhering lymph node at a depth of 10 mm, diameter approx. 35 x 25 mm, presumably malign.
8. Above left clavicle: Malign tumor at a depth of 5 mm, 20 mm in diameter.

It is essential to consult your gynecologist about all of the described anomalies! Only an expert can determine the cause of any changes and decide on further action.



English

L55

Three Single Breasts in Base (L55)

This model shows the cast from three original different female breasts (middle sized breast and large breast). The individual breasts are supplied with a base for storage. The breasts are marked with the numbers "1", "2" and "3" at the bottom so that they can be assigned to the base and the drawing. The three single breasts illustrate the following changes:

Model 1 (Left breast)

1. Round, movable tumor at a depth of 10 mm, 20 mm in diameter, presumably benign.
2. Round, movable tumor at a depth of 10 mm, 20 mm in diameter, presumably benign.

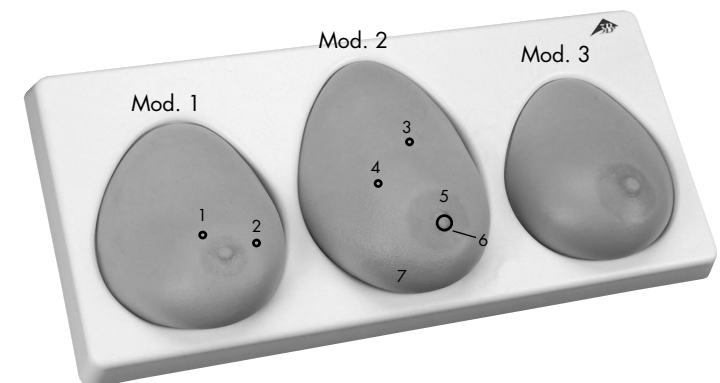
Model 2 (Left breast)

3. Irregular tumor adhering to the chest wall at a depth of 15 mm, approx. 15 mm in diameter, presumably malign.
4. Irregular tumor adhering to the chest wall at a depth of 15 mm, approx. 20 mm in diameter, presumably malign.
5. Column-shaped, irregular tumor at a depth of 10mm, adhering to the chest wall, approx. 30 mm in diameter, malign.
6. Permanently inverted nipple (recently occurred), frequently in combination with a malign tumor
7. "Orange-peel skin", skin structure as in an orange peel with pore retraction through lymphostasis (blocked lymph ducts) caused by malign tumors.

Model 3 (Right breast)

Healthy

It is essential to consult your gynecologist about all of the described anomalies! Only an expert can determine the cause of any changes and decide on further action.



Self Examination of the Female Breast

How to begin

Step in front of a large mirror with the upper body unclothed and relax. Direct your attention to your breast with your arms relaxed at your sides. Slowly turn in both directions to examine your chest from a diagonal perspective and from the side. Also bend down. Is there anything unusual? Upon taking a closer look you might find differences in shape, size or position of both breasts: they are usually not exactly symmetrical. In the course of the monthly examinations you should become so familiar with the look of your breasts that you will immediately notice any changes and anomalies.

What to look for

Now place your hands on your hips and look at yourself from the front again and then turn to both sides. Are there changes in comparison to the previous month regarding shape and position of your breasts? Have their size or look changed? Compare both sides! Are there any retractions or protrusions of the skin? Watch out for any redness or discoloration. Are there any fine skin protruberances ("orange skin")? Do not forget the area of the fold below your breast. If you notice any of the described or other changes which persist throughout the menstrual cycle please consult your gynecologist.

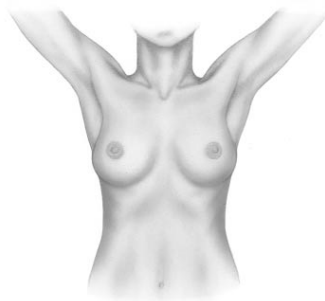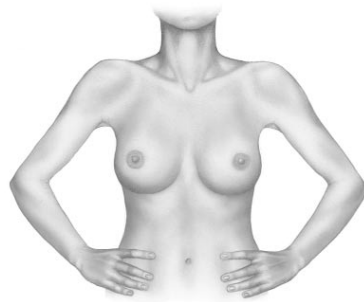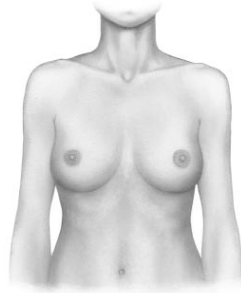Examination

Slowly lift up your arms several times and clasp your hands behind the neck: Do both breasts follow the upward movements of your arms in a regular way or does one of the breasts not follow these movements as usual? Can the breast tissue be easily shifted against the chest wall? Please check for any changes of your nipples and their areolae: has any redness or inversion occurred recently? Are both nipples approximately at the same height? Carefully check that no liquid can be squeezed out of the nipple.

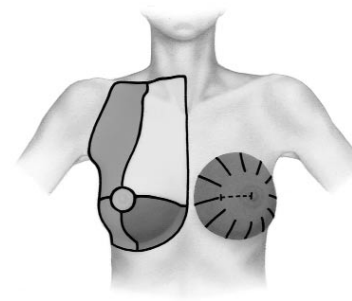
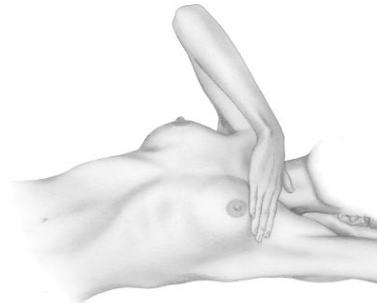
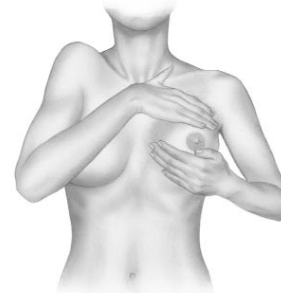Palpation in Upright Position

Begin with the self-examination of your breast while you are standing. You can also examine your breast in the shower or after applying oil to the skin. You can practice your examination skills! With your pointer, middle and ring fingers of one hand together, place the fingertips flatly onto the skin of the breast on the other side. First perform palpation of the tissue with slight, then increa-

English



English



Self Examination of the Female Breast

sing pressure against the chest wall or the palm of your other hand. In this way you can feel the layers both at the surface and at greater depth. Also repeat the examination while lifting up the elbow, placing the hand in the neck.

Also check the armpits for lumps or hardness, first while the arm is hanging down loosely, then while lifting it up. By the way, disorders which do not concern the breast can also cause swelling of the lymph nodes in the armpit. Consult your doctor on any new lumps, especially if they cause no pain.

Palpation in Reclined Position

For a thorough examination lie down in a comfortable position on your back, with the head flat down. To examine your left breast, lift up the left arm and place the hand behind the neck. If you have rather large breasts, turn to the right side (perhaps with drawn up legs) so that the left breast settles evenly on the chest wall. Now carefully examine the left breast and the indicated adjacent areas with the fingertips of the right hand. Then proceed with the other side. Systematically examine the marked area around the breast including the pit above the collarbone for lumps or changes. In the area between the armpit and the breast there are frequently benign changes of the tissue. However, since carcinomas are most likely to occur in this region, it is especially important: Show any recent changes to your gynecologist.

Systematic Procedure

A thorough examination of your breast should include the entire marked region: from the breastbone as middle line towards the sides to include the armpits, from the armpits down to below the fold of the breast and up to the pit above the collarbone. Develop a system that won't miss any of these regions and that you follow in each self-examination. You can proceed in any of the following ways:

- Star-shaped, proceeding from the edges of the breast region towards the middle. Then examine the area behind the nipple.
- Proceeding in parallel lines, moving upwards and downwards.
- Proceeding in a spiral form, starting with the outer regions and moving towards the center of the breast.

For orientation purposes when you wish to perform a thorough examination or re-examination of a specific region you can imagine that the breast is divided into quadrants or wedges as in a clock dial, adding the distance to the breast nipple.

L50, L51

Deutsch

Sie haben sich für ein Brusttastmodell entschieden, das aus 3B SKINlike™ Material gefertigt ist. Dieses Material ist ein dermatologisch getestetes Silikon, das sich besonders realistisch anfühlt und selbst feine Hautstrukturen detailgetreu wiedergibt.

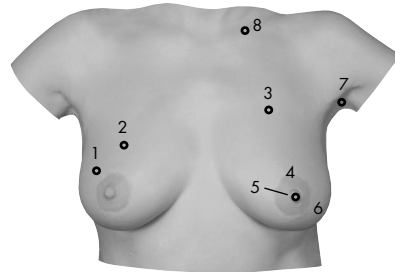
Damit Sie lange mit Ihrem 3B Scientific® Brust-Tastmodell arbeiten können, hier einige Tipps zur Pflege und Handhabung:

Leichte Verschmutzungen lassen sich mit einer milden Seifenlösung entfernen. Bitte keine Lösungsmittelhaltigen Substanzen verwenden, da das Material sonst beschädigt werden kann. Scharfe oder spitze Gegenstände (z.B. Spritzen) zerstören die Modelloberfläche. Die Haut fühlt sich geschmeidiger an, wenn das Modell von Zeit zu Zeit mit etwas Talkumpuder eingerieben wird.

Brust-Tastmodell zum Umhängen mit Transportkoffer (L50) Brust-Tastmodell zum Umhängen (L51)

Dieses Modell zeigt die Originalabformung eines weiblichen Oberkörpers mittlerer Brustgröße.

Für die Demonstration der Brustuntersuchung bei einer liegenden Frau wird das Modell auf den mitgelieferten Sockel gelegt (es ist möglich, die Tragegurte unter dem Sockel zu verschließen).



Der Umhängemechanismus ermöglicht zusätzlich das Erlernen und Üben der Brustastuntersuchung in aufrechter Position sowie der Selbstuntersuchung. Das Umhängen des Brust-Tastmodells geht am einfachsten mit Hilfe einer weiteren Person. Die Tragegurte werden am Rücken überkreuzt, durch die weißen Schnallen an der Unterseite des Modells gezogen und mittels der Klettverschlüsse fixiert.

Nach der Benutzung sollte das Modell auf dem Sockel liegend aufbewahrt werden. Das Modell bitte nicht stauchen, rollen oder zusammenfalten. Bitte vermeiden Sie auch ein gewaltsames Reißen oder Zerren an den Haltegurten.

Im einzelnen zeigt das Brust-Tastmodell zum Umhängen folgende Veränderungen:

1. Rechte Brust: Runder, verschieblicher Tumor in 10mm Tiefe, Durchmesser 20mm, vermutlich gutartig.
2. Rechte Brust: Runder, verschieblicher Tumor in 5mm Tiefe, Durchmesser 20mm, vermutlich gutartig.
3. Linke Brust: Unregelmäßiger, mit der Brustwand verwachsener Tumor in 5mm Tiefe, Durchmesser ca. 35x25mm, vermutlich bösartig.
4. Säulenförmiger, unregelmäßiger, mit der Brustwand verwachsener Tumor in 5mm Tiefe, Durchmesser ca. 30mm, bösartig.
5. Linke Brust: Permanent eingezogene Brustwarze (neu aufgetreten), häufig in Verbindung mit bösartigem Tumor.
6. Linke Brust: „Apfelsinhaut“, orangenschalenähnliche Hautstrukturierung mit Poreneinziehung infolge Lymphstauung bei bösartigen Tumoren.
7. Linke Achselhöhle: Unregelmäßiger, fest verwachsener Lymphknoten, in 10mm Tiefe, Durchmesser ca. 35x25mm, vermutlich bösartig.
8. Oberhalb des linken Schlüsselbeins: Bösartiger Tumor in 5mm Tiefe, Durchmesser 20mm.

Alle aufgeführten Veränderungen müssen dringend Ihrer Frauenärztin oder Ihrem Frauenarzt vorgestellt werden! Nur diese können die Ursache von Veränderungen feststellen und das weitere Vorgehen festlegen.

L55

Deutsch

Drei Einzelbrüste in Sockel (L55)

Dieses Modell zeigt die Originalabformung dreier verschiedener weiblicher Brüste der Größe mittel bis groß. Die einzelnen Brüste werden mit einem Sockel zur Aufbewahrung geliefert. An der Unterseite sind die Brüste mit den Ziffern „1“, „2“ und „3“ gekennzeichnet, so dass eine Zuordnung für den Sockel und zu der Skizze möglich ist. Im einzelnen zeigen die 3 Einzelbrüste folgende Veränderungen:

Modell 1 (Linke Brust)

1. Runder, verschieblicher Tumor in 10mm Tiefe, Durchmesser 20mm, vermutlich gutartig.
2. Runder, verschieblicher Tumor in 10mm Tiefe, Durchmesser 20mm, vermutlich gutartig.

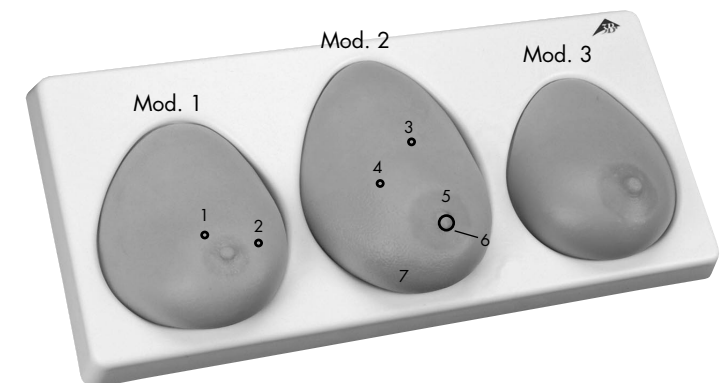
Modell 2 (Linke Brust)

3. Unregelmäßiger, mit der Brustwand verwachsener Tumor in 15mm Tiefe, Durchmesser ca. 15mm, vermutlich bösartig.
4. Unregelmäßiger, mit der Brustwand verwachsener Tumor in 15mm Tiefe, Durchmesser ca. 20mm, vermutlich bösartig.
5. Säulenförmiger und unregelmäßiger, mit der Brustwand verwachsener Tumor in 10mm Tiefe, Durchmesser ca. 30mm, bösartig.
6. Permanent eingezogene Brustwarze (neu aufgetreten), häufig in Verbindung mit bösartigem Tumor.
7. „Apfelsinhaut“, orangenschalenähnliche Hautstrukturierung mit Poreneinziehung infolge Lymphstauung bei bösartigen Tumoren.

Modell 3 (Rechte Brust)

Gesund

Alle aufgeführten Veränderungen müssen dringend Ihrer Frauenärztin oder Ihrem Frauenarzt vorgestellt werden! Nur diese können die Ursache von Veränderungen feststellen und das weitere Vorgehen festlegen.



Die Selbstuntersuchung der weiblichen Brust

Deutsch

Wie beginne ich?

Stellen Sie sich mit unbedecktem Oberkörper entspannt vor einen ausreichend großen Spiegel. Lassen Sie die Arme locker herabhängen und richten Sie die Aufmerksamkeit auf Ihre Brust. Drehen Sie sich langsam in beide Richtungen, um Ihre Brust auch von schräg vorn und von der Seite beurteilen zu können. Beugen Sie den Oberkörper auch nach vorn. Fällt Ihnen vielleicht etwas Ungewöhnliches auf? Bei genauer Beobachtung stellen Sie vielleicht Unterschiede in Form, Größe oder Lage beider Brüste fest: es besteht normalerweise also keine exakte Symmetrie. Im Laufe der monatlichen Untersuchungen sollen Sie das Aussehen ihrer Brüste so gut kennen lernen, dass Ihnen Veränderungen und Abweichungen sofort auffallen!

Worauf achte ich?

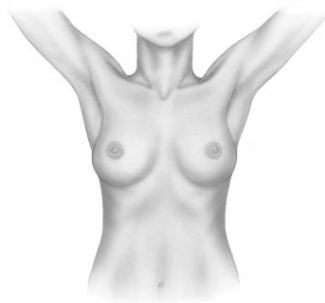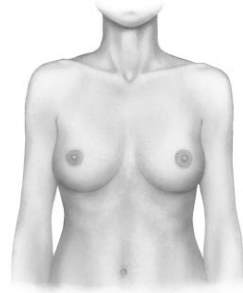Legen Sie nun die Hände in die Hüften und betrachten Sie sich wieder von vorn, anschließend drehen Sie sich nach beiden Seiten: Gibt es im Vergleich zum Vormonat Veränderungen in der Form und der Lage Ihrer Brüste? Haben sich Größe oder Aussehen verändert? Vergleichen Sie beide Seiten! Bemerken Sie Einziehungen oder Vorwölbungen der Haut? Achten Sie auf Rötungen oder Verfärbungen. Gibt es Bereiche mit feinhöckerigen Hautveränderungen („Apfelsinhaut“)? Vergessen Sie auch den Bereich in der Umschlagfalte unterhalb Ihrer Brust nicht. Bemerken Sie eine der beschriebenen oder auch andere Veränderungen, die im Zyklusverlauf nicht verschwinden, stellen Sie diese Ihrer Frauenärztin oder Ihrem Frauenarzt vor!

Beobachtung

Heben Sie mehrmals langsam die Arme und verschränken die Hände hinter dem Nacken: Folgen beide Brüste gleichmäßig den Aufwärtsbewegungen Ihrer Arme, oder folgt eine Brust diesen Bewegungen nicht wie üblich? Lässt sich das Brustgewebe gut gegenüber der Brustwand verschieben? Achten Sie auf Veränderungen Ihrer Brustwarzen und deren Vorhöfe: sind Rötungen oder Einziehungen neu aufgetreten? Befinden sich beide Brustwarzen etwa auf gleicher Höhe? Prüfen Sie vorsichtig, dass sich keine Flüssigkeit aus der Brustwarze pressen lässt.

Die Tastuntersuchung im Stehen

Beginnen Sie stehend mit der Selbstuntersuchung Ihrer Brust. Führen Sie die Tastuntersuchung evtl. auch unter der Dusche oder bei eingeölter Haut durch. Sie können Ihr Tastvermögen üben! Legen Sie die Fingerkuppen von Zeige-, Mittel- und Ringfinger einer Hand geschlossen und flach auf die Haut der gegenüberliegenden Brust. Tasten Sie das Gewebe erst mit sanftem, dann zunehmendem Druck gegen die Brustwand oder die Fläche Ihrer



Deutsch

Die Selbstuntersuchung der weiblichen Brust

zweiten Hand. Damit fühlen Sie sowohl oberflächliche als auch tiefer gelegene Schichten. Wiederholen Sie die Untersuchung auch bei erhobenem Ellenbogen, die Hand im Nacken.

Tasten Sie ebenfalls in der Achselhöhle nach Knoten oder Verhärtungen, erst bei locker herabhängendem, dann bei erhobenem Arm. Es können übrigens auch Erkrankungen, die nicht die Brust betreffen, zu Schwellungen der Achsellymphknoten führen. Zeigen Sie Ihrem Arzt neu aufgetretene, insbesondere schmerzlose Knoten.

Die Tastuntersuchung im Liegen

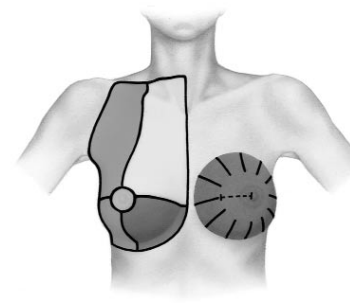
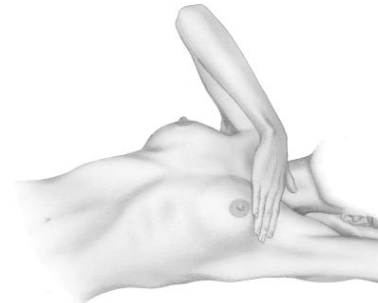
Für die gründliche Untersuchung legen Sie sich bequem auf den Rücken, den Kopf flach aufliegend. Um Ihre linke Brust zu untersuchen, heben Sie den linken Arm und legen die Hand hinter den Nacken. Bei größeren Brüsten drehen Sie sich soweit auf die rechte Seite (evtl. mit angezogenen Beinen), dass die linke Brust sich gleichmäßig auf die Brustwand auflagert. Tasten Sie nun mit den Fingerspitzen der rechten Hand gründlich die linke Brust und die beschriebene Umgebung ab. Anschließend wechseln Sie die Seite. Suchen Sie die markierte Region um die Brust herum einschließlich der Schlüsselbeingrube systematisch nach Knoten oder Veränderungen ab. Das Areal zwischen Achselhöhle und Brust zeigt häufig gutartige bindegewebige Veränderungen. Da hier jedoch auch die Karzinomwahrscheinlichkeit am größten ist, gilt besonders: Zeigen Sie jede neu aufgetretene Veränderung Ihrem Frauenarzt.

Systematik

Zu einer gründlichen Untersuchung Ihrer Brust gehört die gesamte markierte Region: Vom Brustbein als Mittellinie zur Seite bis einschließlich der Achselhöhle, von dort nach unten bis unterhalb der Umschlagfalte und nach oben bis zur Grube oberhalb des Schlüsselbeins. Eignen Sie sich ein lückenloses System an, nach dem Sie jedes Mal wieder bei der Selbstuntersuchung vorgehen, z.B.:

- Sternförmig, indem Sie jeweils vom Rand der Brustregion zur Mitte in Richtung Brustwarze tasten. Anschließend untersuchen Sie die Region hinter der Brustwarze.
- Tasten Sie sich in parallel verlaufenden Linien auf- und abwandernd voran.
- Spiralförmig immer enger werdend, vom Außenrand zum Mittelpunkt der Brust.

Zum gründlichen Absuchen bzw. Wiederauffinden einer Region können Sie sich mit einer gedachten Einteilung der Brust in Quadranten oder in ein Zifferblatt, sowie dem Abstand zur Brustwarze orientieren.



L50, L51

Español

Usted ha decidido elegir un modelo diseñado para la palpación de la mama y realizado con material SKINlike™ de 3B. Este material está constituido por una silicona controlada dermatológicamente, que se acerca mucho al aspecto real de la mama y cuyas estructuras superficiales están reproducidas con todo detalle.

Para poder trabajar durante mucho tiempo con el modelo para la palpación de la mama de 3B Scientific®, proponemos algunos consejos para su mantenimiento y su manipulación:

La suciedad superficial se limpia con una solución jabonosa suave. Por favor no usar sustancias que contengan disolventes, porque estropearían el material. Los objetos afilados o puntiagudos (p. ej. jeringas) estropean la superficie del modelo.

La piel del modelo se mantiene tersa si de vez en cuando se fricciona con polvos de talco.

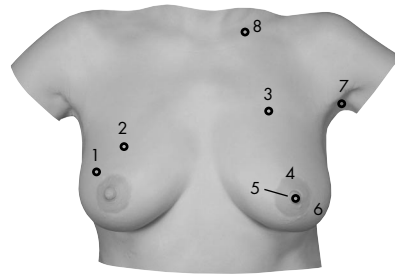
Modelo para la palpación de mama para colgar con caja para transportar (L50)

Modelo para la palpación de mama para colgar (L51)

Este modelo muestra la forma original del tórax femenino con las mamas de tamaño mediano.

Para la demostración de la exploración de mama en una mujer echada, este modelo se coloca sobre el soporte que acompaña al modelo (es posible abrochar la cincha bajo el soporte).

El sistema para colgar el modelo facilita además aprender y practicar la exploración de la mama mediante palpación en posición erguida y para llevar a cabo la autoexploración. Para colgar el modelo para la palpación de la mama es aconsejable la ayuda de otra persona. Las cinchas se abrochan cruzadas por detrás, a través de las hebillas blancas en la parte inferior del modelo y fijadas por un cierre.



Después de utilizar el modelo, guardarlo sobre el soporte echado. Por favor, no aplastar, enrollar o doblar el modelo. También evitar estirar o arrancar las cinchas de sostén.

El modelo para la palpación de mama para colgar muestra las siguientes alteraciones:

1. Mama derecha: tumor redondo, movable, profundidad 10 mm, diámetro 20 mm, probablemente benigno.
2. Mama derecha: tumor redondo, movable, profundidad 5 mm, diámetro 20 mm, probablemente benigno.
3. Mama izquierda: tumor irregular, adherido, profundidad 5 mm, diámetro aproximado 35 x 25 mm, probablemente maligno.
4. Tumor con forma de columna, irregular, adherido, profundidad 5 mm, diámetro aproximado 30 mm, maligno.
5. Mama izquierda: retracción permanente del pezón (primera presentación), a menudo relacionada con tumor maligno.
6. Mama izquierda: piel con estructura en forma de "piel de naranja", con retracción de los poros como consecuencia de la estasis linfática en los tumores malignos.
7. Axila izquierda: ganglio linfático irregular, fuertemente adherido, profundidad 10 mm, diámetro aproximado 35 x 25 mm, probablemente maligno.
8. Parte superior de la clavícula izquierda: tumor maligno de 5mm de profundidad y 20 mm de diámetro.

Todas las alteraciones descritas aquí deben ser comunicadas inmediatamente a su ginecólogo. El ginecólogo es la persona indicada para determinar el origen de estas alteraciones y para concretar los procedimientos a seguir.

L55

Español

Tres mamas con soporte (L55)

Este modelo presenta los moldes de tres mamas de tamaño medio y grande. Cada mama lleva un soporte. En la parte inferior, las mamas están identificadas con los números "1", "2" y "3" para coordinar con el soporte y seguir el croquis esquemático. Cada mama señala las alteraciones siguientes:

Modelo 1 (Mama izquierda)

1. Tumor redondo, movable, profundidad 10 mm, diámetro 20 mm, probablemente benigno.
2. Tumor redondo, movable, profundidad 10 mm, diámetro 20 mm, probablemente benigno.

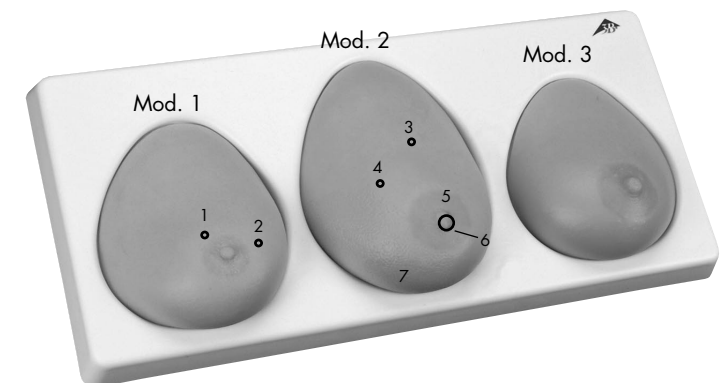
Modelo 2 (Mama izquierda)

3. Tumor irregular, adherido, profundidad 15 mm, diámetro aproximado 15 mm, probablemente maligno.
4. Tumor irregular, adherido, profundidad 15 mm, diámetro aproximado 20 mm, probablemente maligno.
5. Tumor con forma de columna, irregular, adherido, profundidad 10 mm, diámetro aproximado 30 mm, maligno.
6. Pezón retraído (nueva presentación), con frecuencia asociado a un tumor maligno.
7. Estructura de la piel en forma de "piel de naranja" con retracción de los poros como consecuencia de la estasis linfática en los tumores malignos.

Modelo 3 (Mama derecha)

Sana

Todas las alteraciones descritas aquí deben comunicarse inmediatamente al ginecólogo. El ginecólogo es la persona indicada para determinar el origen de estas alteraciones y concretar los procedimientos a seguir.

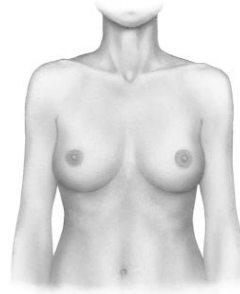

Autoexploración de la mama femenina

Español

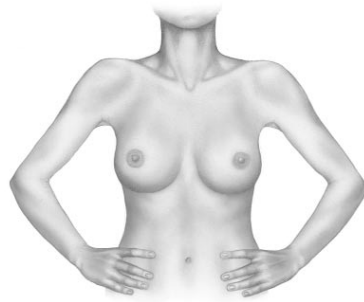
¿Cómo empezar?

Usted se coloca delante de un espejo grande con la parte superior del cuerpo desnuda. Dejar los brazos colgando y fijar la atención en el pecho. Girar lentamente, primero a un lado y luego al otro para poder mirar el pecho desde ambos lados. Dejar caer el cuerpo hacia delante. ¿Observa usted alguna diferencia? La observación cuidadosa permite ver diferencias en la forma, tamaño y posición de ambas mamas: normalmente la simetría no es totalmente exacta. En el transcurso de las exploraciones mensuales se llega a conocer el aspecto de las mamas tan bien que cualquier cambio o alteración es detectado inmediatamente.



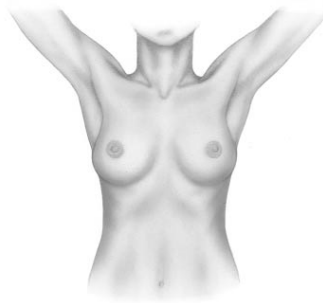¿Qué tengo que vigilar?

Poner las manos sobre las caderas y examinar el pecho desde delante y después girar el tórax a ambos lados: respecto al mes anterior ¿aparece alguna modificación en la forma y la situación de las mamas? Comparar ambos lados. ¿Existe alguna retracción o alguna protuberancia en la piel? Observar la aparición de enrojecimiento o cambios de color. ¿Aparecen zonas con modificaciones del relieve cutáneo ("piel de naranja")? No olvidar el repliegue de las mamas. Consultar siempre con el ginecólogo cuando aparezca alguna de las alteraciones descritas aquí u otras modificaciones que no desaparecen durante el ciclo menstrual.



Observación

Levantar lentamente los brazos y cruzar las manos detrás de la nuca: observar si las dos mamas siguen igual los movimientos de elevación de los brazos o una mama no los sigue como siempre. Comprobar si el desplazamiento de las mamas en la pared torácica es adecuado. Observar si aparecen cambios en los pezones, como enrojecimiento o cambios de color. ¿Están ambos pezones a la misma altura? Comprobar si sale líquido al apretar el pezón.



Palpación en posición de pie

Empezar la autoexploración de las mamas en la posición de pie. Eventualmente, la palpación de las mamas se puede hacer bajo la ducha o después de aplicar cremas a la piel. ¡Probar la palpación de las mamas en circunstancias diversas! Colocar juntas y planas las pulpas de los dedos índice, mediano y anular de una mano sobre la piel de la mama del mismo lado que la mano. Palpar el tejido presionando primero suavemente y después más fuerte contra

Español

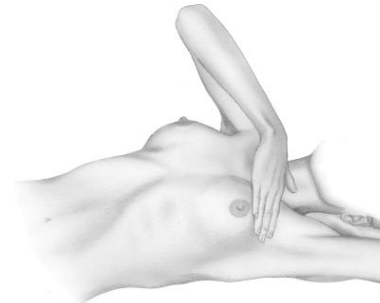
Autoexploración de la mama femenina

la pared torácica o la superficie de la otra mano. Así se aprecia tanto la parte superficial como la profunda. Repetir la exploración con los codos en alto y la mano en la nuca.

Explorar el hueco axilar en busca de ganglios o zonas endurecidas, primero con el brazo caído y después con el brazo en alto. Otras enfermedades que no involucran a la mama también presentan inflamación de los ganglios axilares. Comunicar al médico la presencia de ganglios que antes no estaban, sobre todo los ganglios indoloresos.

Palpación en posición echada

Para la exploración básica, estirarse sobre la espalda, con la cabeza plana. Cuando se explora la mama izquierda, colocar el brazo izquierdo debajo de la nuca. Si las mamas son grandes, girarse sobre el lado derecho (a veces con las piernas encogidas), de forma que la mama izquierda esté apoyada sobre la pared torácica de forma uniforme. Palpar con la punta de los dedos de la mano derecha la mama izquierda y las zonas contiguas. Cambiar de lado. Explorar alrededor de la mama y en la zona claviclar en busca de ganglios u otras alteraciones. El área entre el hueco axilar y la mama muestra con frecuencia cambios benignos. Pero también existe la probabilidad de que se trate de un carcinoma, por lo que siempre hay que comunicar al ginecólogo cualquier novedad.

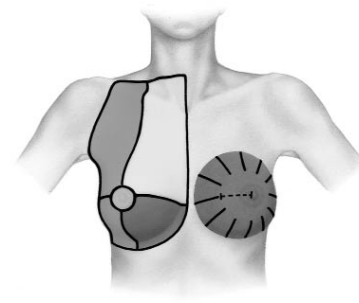


Sistemática

Una exploración básica de las mamas incluye la siguiente región corporal: desde el esternón como línea media hacia el lado hasta el hueco axilar, desde aquí hacia abajo hasta debajo del repliegue y hacia arriba hasta la fosa claviclar por encima de la clavícula. Intentar seguir la misma sistemática en cada autoexploración, que podría ser por ejemplo:

- en forma de estrella, en la que se explora desde el extremo de la región mamaria hacia el centro. A continuación explorar la región detrás del pezón.
- palpar en forma de líneas paralelas por delante.
- en forma de espiral, cada vez más estrecha, desde la parte más externa de la mama hasta el punto medio de la mama.

Para explorar una región de la mama o volver a explorar la misma región, usted puede dividir mentalmente la mama en cuadrantes, o en una esfera, así como orientar la distancia al pezón.



L50, L51

Français

Vous vous êtes décidé(e) pour un modèle de seins palpables, fabriqué en 3B SKINlike™. Ce matériau à l'aspect particulièrement réaliste et reproduisant même les structures cutanées fines est une silicone testée dermatologiquement.

Afin que vous puissiez travailler longtemps avec votre modèle de seins palpables 3B Scientific®, nous vous donnons quelques conseils relatifs à son entretien et à sa manipulation :

Eliminer les petites souillures en utilisant une savonnée douce. Ne pas utiliser des substances solvantes, étant donné que celles-ci peuvent endommager le matériau. Des objets coupants ou pointus (p.ex. seringues) détruisent la surface du modèle. La peau est plus douce lorsque le modèle est frictionné de temps en temps avec du talc.

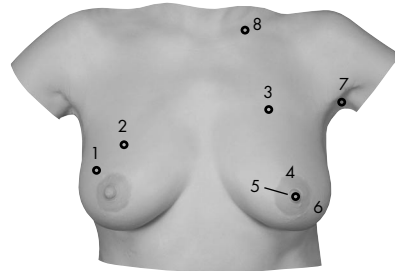
Modèle de seins palpables à mettre en place avec valise de transport (L50)

Modèle de seins palpables à mettre en place (L51)

Ce modèle représente le moulage original du buste féminin dont la taille des seins est de la taille moyenne.

Pour la démonstration de l'examen des seins sur une femme en position couchée, le modèle est déposé sur le socle fourni avec le modèle (il est possible de fermer la sangle en dessous du socle).

Le mécanisme de mise en place permet par ailleurs l'apprentissage et l'exercice de l'examen des seins par palpation en position debout ainsi que l'auto-examen. La mise en place du modèle de seins palpables est très simple grâce à l'aide d'une tierce personne. On croise les sangles sur le dos, on les fait passer dans les boucles blanches situées à la face inférieure du modèle et on les fixe au moyen des fermetures Velcro®.



Après utilisation, le modèle doit être conservé à plat sur le socle. Ne pas aplatir, ne pas rouler ni plier le modèle. Evitez également de déchirer ou d'arracher brutalement les sangles de soutien.

En détail, le modèle de seins palpables à mettre en place présente les altérations suivantes :

1. Sein droit : tumeur ronde, déplaçable à 10 mm de profondeur, diamètre de 20 mm, probablement bénigne.
2. Sein droit : tumeur ronde, déplaçable à 5 mm de profondeur, diamètre de 20 mm, probablement bénigne.
3. Sein gauche : tumeur irrégulière, adhérent à la paroi thoracique à 5 mm de profondeur, diamètre d'env. 35 x 25 mm, probablement maligne.
4. Tumeur en forme de colonne, irrégulière, adhérent à la paroi thoracique à 5 mm de profondeur, diamètre d'env. 30 mm, maligne.
5. Sein gauche : mamelon rétracté en permanence (manifestation récente), fréquemment en relation avec une tumeur maligne.
6. Sein gauche : "peau d'orange", structure cutanée similaire à la structure d'une épluchure d'orange accompagnée de pores rétractés suite à une congestion lymphatique dans le cas de tumeurs malignes.
7. Aisselle gauche : ganglion lymphatique irrégulier, adhérent et solide, à 10 mm de profondeur, diamètre d'env. 35 x 25 mm, probablement malin.
8. Au-dessus de la clavicule gauche : tumeur maligne à 5 mm de profondeur, diamètre de 20 mm.

Toutes les altérations énumérées doivent être immédiatement rapportées à votre gynécologue ! Seul le gynécologue peut constater la cause d'altérations et fixer la procédure à suivre.

L55

Français

Trois seins isolés sur socle (L55)

Ce modèle montre le moulage original de trois seins féminins différents, de la taille moyenne à la grande taille. Chaque sein est fourni avec un socle pour sa conservation. Sur la face inférieure, les seins sont caractérisés par les chiffres "1", "2" et "3", de telle manière que la classification est possible pour le socle et pour l'esquisse. En détail, les 3 seins différents présentent les altérations suivantes :

Modèle 1 (Sein gauche)

1. Tumeur ronde, déplaçable à 10 mm de profondeur, diamètre de 20 mm, probablement bénigne.
2. Tumeur ronde, déplaçable à 10 mm de profondeur, diamètre de 20 mm, probablement bénigne.

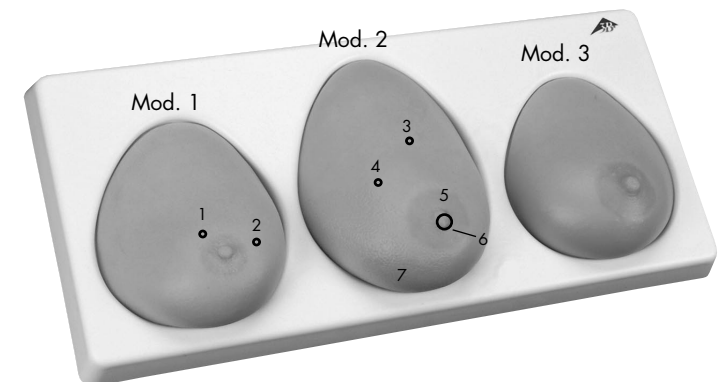
Modèle 2 (Sein gauche)

3. Tumeur irrégulière, adhérent à la paroi thoracique à 15 mm de profondeur, diamètre d'env. 15 mm, probablement maligne.
4. Tumeur irrégulière, adhérent à la paroi thoracique à 15 mm de profondeur, diamètre d'env. 20 mm, probablement maligne.
5. Tumeur en forme de colonne et irrégulière, adhérent à la paroi thoracique à 10 mm de profondeur, diamètre d'env. 30 mm, maligne.
6. Mamelon rétracté en permanence (manifestation récente), fréquemment en relation avec une tumeur maligne.
7. "Peau d'orange", structure cutanée similaire à la structure d'une épluchure d'orange accompagnée de pores rétractés suite à une congestion lymphatique dans le cas de tumeurs malignes.

Modèle 3 (Sein droit)

Sain

Toutes les altérations énumérées doivent être immédiatement rapportées à votre gynécologue ! Seul le gynécologue peut constater la cause d'altérations et fixer la procédure à suivre.



L'auto-examen de la poitrine féminine

Comment dois-je commencer ?

Placez-vous avec le torse nu, en étant détendue, devant un miroir suffisamment grand. Laissez pendre les bras de manière décontractée et portez votre attention à votre poitrine. Tournez-vous lentement dans les deux directions afin de pouvoir examiner votre poitrine de travers à l'avant et latéralement. Veuillez également pencher votre torse vers l'avant. Remarquez-vous peut-être quelque chose d'anormal ? En observant bien, vous constatez peut-être des différences au point de vue de la forme, du volume ou de la position de vos deux seins : normalement, les deux seins ne sont pas parfaitement symétriques. Au cours des examens mensuels, vous allez apprendre à connaître parfaitement l'aspect de vos seins, de telle manière à ce que des altérations ou des écarts attirent immédiatement votre attention.

A quoi dois-je faire attention ?

Veillez poser vos mains sur vos hanches et examinez-vous à nouveau de devant, ensuite tournez-vous des deux côtés : constatez-vous des altérations au point de vue de la forme et de la position de vos seins par rapport au mois passé ? Le volume ou l'aspect de vos seins s'est-il modifié ? Comparez les deux côtés. Constatez-vous des renforcements ou des proéminences de la peau ? Veillez aux rougeurs ou aux colorations. Y a-t-il des zones présentant des altérations cutanées sous forme de fines protubérances ("peau d'orange") ? N'oubliez pas non plus la zone du pli en dessous de chaque sein. Si vous constatez l'une des altérations décrites ou d'autres altérations qui ne disparaissent pas au cours du cycle, parlez-en à votre gynécologue.

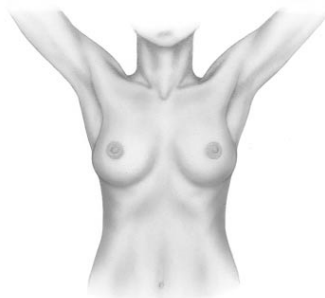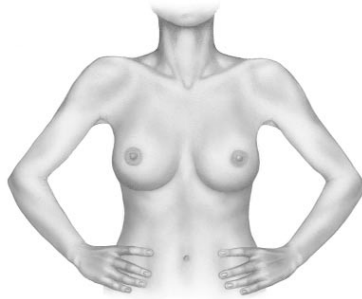
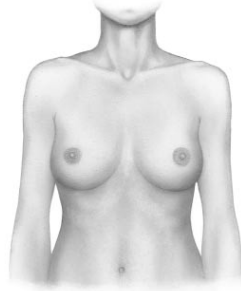Observation

Soulevez plusieurs fois vos bras lentement et croisez vos mains derrière la nuque : vos deux seins suivent-ils les mouvements de vos bras vers le haut ou l'un de vos seins ne suit-il pas ces mouvements comme d'habitude ? Le tissu mammaire se déplace-t-il bien par rapport à la paroi thoracique ? Veillez aux altérations de vos mamelons et leurs aéroles : des rougeurs ou des rétractions sont-elles apparues récemment ? Les deux mamelons se trouvent-ils à peu près à la même hauteur ? Vérifiez avec précaution qu'aucun liquide ne s'écoule des mamelons.

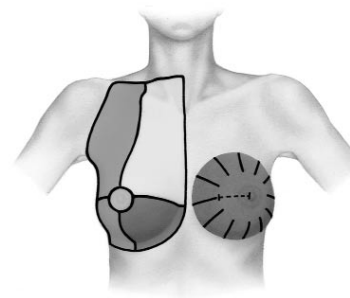
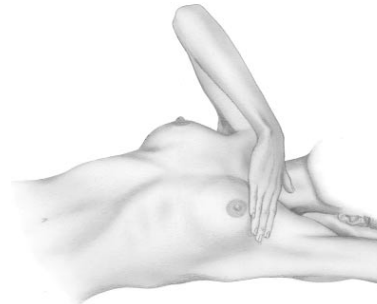
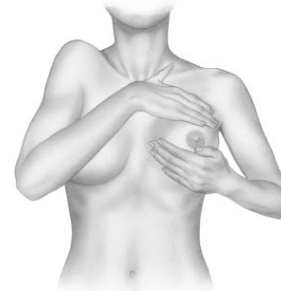
L'examen par la palpation en position debout

Procédez à l'auto-examen de votre poitrine en position debout. Effectuez éventuellement la palpation sous la douche ou lorsque votre peau est enduite d'huile. Vous pouvez exercer votre toucher. Posez le bout de l'index, du majeur et de l'annulaire ensemble sur la peau du sein d'en face. Palper d'abord le tissu en exerçant une pression douce, ensuite en augmentant la pression sur la paroi thoracique ou avec la paume de l'autre main. Ceci vous permet de sentir les couches superficielles ainsi que les couches situées plus

Français



Français



L'auto-examen de la poitrine féminine

profondément. Répétez cet examen en soulevant le coude et en posant la main sur la nuque.

Palpez également l'aisselle tout en cherchant si des nodules ou des durcissements sont présents, tout d'abord en relâchant le bras de manière décontractée, et ensuite en soulevant le bras. Des affections ne concernant pas la poitrine peuvent également entraîner des gonflements des ganglions lymphatiques de l'aisselle. Montrez les nodules s'étant manifestés récemment à votre médecin, en particulier les nodules qui ne causent pas de douleurs.

L'examen par la palpation en position couchée

Pour un examen rigoureux, allongez-vous confortablement sur le dos, la tête reposant à plat. Pour examiner votre sein gauche, soulevez le bras gauche et placez votre main derrière la nuque. Si le volume de vos seins est assez important, veuillez vous tourner sur le côté droit (éventuellement en ramenant vos jambes) de telle manière à ce que le sein gauche soit positionné de façon homogène sur la paroi thoracique. Palpez alors le sein gauche rigoureusement avec la pointe des doigts de la main droite ainsi que la toute la région décrite. Ensuite, changez de côté. Examinez systématiquement la région marquée autour du sein, y compris la fosse de la clavicule, afin de découvrir des nodules ou des altérations éventuels. La région entre l'aisselle et le sein présente souvent des altérations bénignes du tissu conjonctif. Etant donné que la probabilité d'un carcinome est cependant la plus élevée à cet endroit, il est très important de signaler toute altération récente à votre gynécologue.

Systématique

La totalité de la région marquée fait partie d'un examen rigoureux de votre poitrine : du sternum en tant que ligne médiane jusque sur le côté, y compris l'aisselle ; de l'aisselle vers le bas jusqu'en dessous du pli du sein et vers le haut jusqu'à la fosse au-dessus de la clavicule. Veuillez développer un système exhaustif vous permettant de procéder de la même manière à chaque auto-examen, comme p.ex. :

- en forme d'étoile, c'est-à-dire en commençant chaque fois à partir du bord de la région de la poitrine vers le centre. Ensuite, vous examinez la région derrière le mamelon.
- Continuez à palper en lignes parallèles en procédant vers le haut et vers le bas.
- En forme de spirale devenant de plus en plus étroite, du bord extérieur vers le centre du sein.

Afin d'examiner votre poitrine à fond, ou afin de retrouver une région, vous pouvez vous orienter à une division du sein en quarts de cercle ou en cadrans ainsi qu'à la distance jusqu'au mamelon.

L50, L51

Português

Você adquiriu um modelo para o exame das mamas, feito do material 3B SKINlike™. Trata-se de um tipo de silicone dermatologicamente testado com aspectos físicos muito realistas e que representa detalhadamente mesmo as estruturas mais finas da pele.

Para que você possa usar o máximo possível o seu modelo para o exame das mamas da 3B Scientific®, recomendamos observar as seguintes instruções de limpeza e uso:

Limpar sujidades leves com água e sabão suave. Favor não utilizar substâncias a base de solventes; estas substâncias podem danificar o material do modelo. Objetos pontiagudos ou afiados (p. ex. seringas) podem destruir a superfície do modelo. Aplicando regularmente um pouco de talco no modelo, a pele artificial apresentará uma textura mais macia.

Modelo para o exame das mamas para amarrar, com mala de transporte (L50)

Modelo para o exame das mamas para amarrar (L51)

Este modelo representa o molde original de um tórax feminino com mamas de tamanho médio.

Para a demonstração do exame das mamas de uma mulher deitada, o modelo deve ser posicionado sobre o suporte fornecido em conjunto (é possível apertar os cintos de fixação em baixo do suporte).

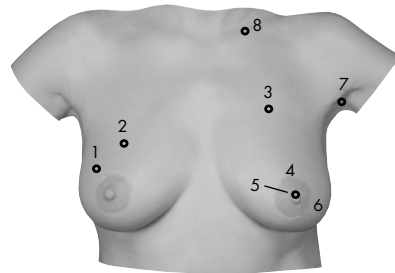
Os cintos de fixação do modelo servem para amarrá-lo no corpo, possibilitando aprender e praticar o exame das mamas em posição ereta (em pé) e o auto-exame. Recomendamos fixar o modelo para o exame das mamas com a ajuda de uma outra pessoa. Cruzar os cintos de fixação nas costas e introduzi-los nas fivelas brancas na parte inferior do modelo, fixando-os com o fecho de velcro.

Após o seu uso, guardar o modelo deitado sobre o suporte. Favor não comprimir, enrolar ou dobrar o modelo. Favor não puxar (ou arrancar) nos cintos com muita força.

O modelo para o exame das mamas apresenta as seguintes alterações da mama:

1. Mama direita: tumor arredondado e móvel, numa profundidade de 10 mm e com um diâmetro de 20 mm, provavelmente benigno.
2. Mama direita: tumor arredondado e móvel, numa profundidade de 5 mm e com um diâmetro de 20 mm, provavelmente benigno.
3. Mama esquerda: tumor irregular e fixo na parede do peito, situado numa profundidade de 5 mm e com um diâmetro de aproximadamente 35x25 mm, provavelmente maligno.
4. Tumor alongado, irregular e fixo na parede do peito, situado numa profundidade de 5 mm e com um diâmetro de aproximadamente 30 mm, maligno.
5. Mama esquerda: mamilo retraído (sintoma recente), freqüentemente associado a um tumor maligno.
6. Mama esquerda: pele tipo "casca de laranja", ou seja, espessamento da pele com retração dos poros como consequência de um acúmulo de linfa no caso de certos tumores malignos.
7. Mama esquerda: nódulo linfático irregular e fixo, situado numa profundidade de 10 mm e com um diâmetro de aproximadamente 35x25 mm, provavelmente maligno.
8. Acima da clavícula esquerda: Tumor maligno situado numa profundidade de 5 mm e com um diâmetro de 20 mm.

Caso notar qualquer uma das alterações citadas, consulte imediatamente o seu ginecologista! Só ele poderá avaliar as causas destas anomalias e, caso necessário, determinar o tratamento adequado.



L55

Português

Três mamas individuais com suporte (L55)

Este modelo representa o molde original de três mamas diferentes nos tamanhos médio e grande. As mamas individuais são fornecidas com um suporte para guardá-las. Os modelos são marcados com os números "1", "2" e "3" na sua parte inferior, podendo ser assim mais facilmente atribuídos aos seus respectivos suportes e esquemas. As três mamas individuais apresentam as seguintes alterações:

Modelo 1 (Mama esquerda)

1. Tumor arredondado e móvel, numa profundidade de 10 mm e com um diâmetro de 20 mm, provavelmente benigno.
2. Tumor arredondado e móvel, numa profundidade de 10 mm e com um diâmetro de 20 mm, provavelmente benigno.

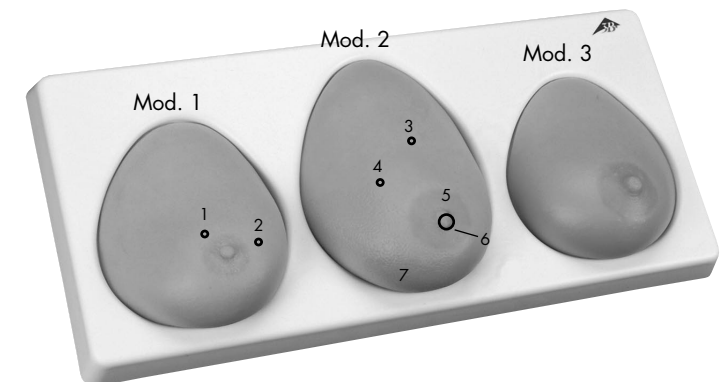
Modelo 2 (Mama esquerda)

3. Tumor irregular e fixo na parede do peito, situado numa profundidade de 15 mm e com um diâmetro de aproximadamente 15 mm, provavelmente maligno.
4. Tumor irregular e fixo na parede do peito, situado numa profundidade de 15 mm e com um diâmetro de aproximadamente 20 mm, provavelmente maligno.
5. Tumor alongado, irregular e fixo na parede do peito, situado numa profundidade de 10 mm e com um diâmetro de aproximadamente 30 mm, maligno.
6. Mamilo retraído (sintoma recente), freqüentemente associado a tumores malignos.
7. Pele tipo "casca de laranja", ou seja, espessamento da pele com retração dos poros como consequência de um acúmulo de linfa no caso de certos tumores malignos.

Modelo 3 (Mama direita)

Sem alterações

Caso notar qualquer uma das alterações citadas, consulte imediatamente o seu ginecologista! Só ele poderá avaliar as causas destas anomalias e, caso necessário, determinar o tratamento adequado.



O auto-exame das mamas

Como devo começar?

Posicione-se de pé e com o tronco descoberto diante de um espelho suficientemente grande e relaxe. Deixe os braços caídos ao lado do corpo e concentre-se nos seus seios. Vire-se devagar para a direita e para a esquerda para poder observar as partes laterais das mamas. Incline-se também para a frente. Você notou algo excepcional? Observando atentamente os seus seios, você talvez verá que há diferenças em relação à forma, ao tamanho ou à posição de ambos os seios; em geral, as mamas de uma mulher não são totalmente simétricas. No decorrer do tempo, você vai passar a conhecer melhor as suas mamas através dos exames mensais. Desta maneira, você imediatamente notará quaisquer alterações e anomalias das mamas, caso aparecerem.

Em que devo prestar atenção?

Agora coloque as mãos na cintura e olhe-se novamente de frente; em seguida, vire-se para os dois lados: você encontrou alguma diferença na forma ou posição das mamas em relação ao mês anterior? Compare ambos os lados! Há uma alteração no tamanho ou na aparência das mamas? Você nota depressões ou saliências na pele? Procure por áreas vermelhas ou colorações na pele. Existem áreas de espessamento ou enrugamento da pele (pele tipo "casca de laranja")? Não esqueça de observar também a parte inferior dos seios. Se você notar uma das alterações citadas ou qualquer outra mudança que não desaparece no decorrer do ciclo menstrual, consulte o seu ginecologista!

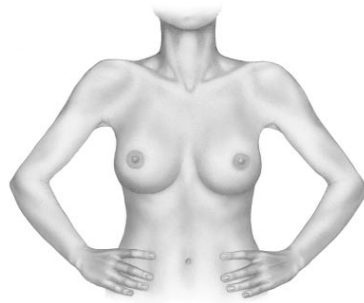
Exame visual

Levante os braços algumas vezes lentamente, olhando atentamente a imagem no espelho, e coloque as mãos atrás da cabeça: ambas as mamas seguem os movimentos dos braços de forma igual, ou você nota que um dos seios não segue estes movimentos como de costume? O tecido das mamas é móvel em relação ao peito? Procure por alterações dos seus mamilos (bicos dos seios): eles apresentam vermelhidão ou retrações recentes? Os dois mamilos encontram-se aproximadamente na mesma altura? Aperte-os gentilmente e controle se sai algum líquido.

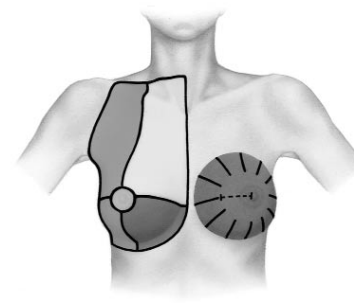
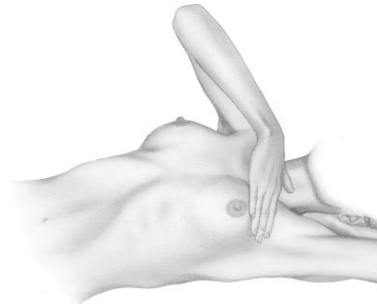
A palpação das mamas em pé

Comece a apalpar as suas mamas em pé. Por exemplo, você pode realizar a palpação no chuveiro, durante o banho, ou depois de passar óleo na pele. Você pode treinar o auto-exame! Com a mão espalmada, coloque as pontas dos dedos indicador, do meio e anular esticados sobre a mama oposta; examine a mama esquerda com a mão direita e vice-versa. Comece a apalpar o tecido da mama, deslizando gentilmente sobre a pele no início e sucessivamente aumentando a pressão, apertando a

Português



Português



O auto-exame das mamas

mama contra o peito ou a outra mão. Desta maneira, você palpará tanto as áreas superficiais como também as camadas mais profundas. Repita este procedimento com o cotovelo esticado, colocando a mão atrás da cabeça.

Examine também as axilas, para procurar nódulos ou caroços, primeiro com o braço caído ao lado do corpo e, em seguida, com o braço levantado. Uma inchação dos nódulos linfáticos das axilas pode também ser a consequência de doenças não associadas com as mamas. Consulte o seu médico se você notar nódulos recentes, sobretudo nódulos indolores.

A palpação das mamas em posição deitada

A fim de realizar um auto-exame minucioso das suas mamas, deite-se de barriga para cima numa posição confortável, apoiando a cabeça em uma superfície plana. Para examinar a mama esquerda, levante o braço esquerdo e coloque a mão atrás da cabeça. Caso você tenha seios relativamente grandes, vire-se para o lado direito (talvez com as pernas encolhidas), para que a mama esquerda fique encostada no peito. Agora apalpe a mama esquerda e a área descrita com as pontas dos dedos da mão direita. Repita o procedimento para a mama direita. Examine sistematicamente a área descrita abaixo, inclusive a depressão acima da clavícula, procurando nódulos ou alterações. A área entre a axila e o seio frequentemente apresenta alterações benignas do tecido conjuntivo. Porém, sendo esta a área com a maior incidência de carcinomas, quaisquer alterações encontradas devem ser imediatamente apresentadas ao seu ginecologista.

Modos de palpação

Um exame minucioso dos seus seios deve incluir toda a região marcada: partindo do esterno, no centro, até a axila, ao lado, movimentando-se para a área inferior das mamas e, em seguida, para cima, até a depressão acima da clavícula. Siga um sistema de palpação uniforme e minucioso, que deve ser repetido da mesma maneira durante cada auto-exame. Exemplos de modos de palpação:

- em forma de estrela, partindo sempre das áreas periféricas do peito para o centro; em seguida, examine a região atrás do mamilo;
- em forma de linhas paralelas, subindo e descendo;
- em forma de espiral, começando na periferia e aproximando-se cada vez mais do centro da mama.

Para melhor examinar e reencontrar uma determinada região, você pode dividi-la em quadrantes ou num mostrador de relógio fictícios, ou orientar-se pela distância em relação ao mamilo.

L50, L51

日本語

この度は 3B SKINlike™を用いた乳房検診モデルをお買い上げ頂き、誠にありがとうございました。3B SKINlike™は皮膚科学的なテストを重ねて開発されたシリコン素材です。格段にリアルな感触が得られ、ヒトの皮膚を細部にわたって忠実に再現しています。

これから長い間この乳房検診モデルをお使い頂く為に、本書で示す正しい取扱方法やお手入れ方法についてよくお読み下さい。

軽い汚れは、薄目の石鹸水で落とすことができます。シンナーが含まれる洗剤は製品を傷めますので絶対にご使用にならないで下さい。また、針などの先端が鋭利な物で表面を傷付けないよう、十分ご注意ください。時々タルクパウダーもしくはベビーパウダーを塗布して頂くと、皮膚の柔らかな感触を保つために効果的です。

着用式乳房検診モデル・キャリングケース付 (L50) 着用式乳房検診モデル (L51)

本モデルは平均的サイズの乳房を持つ女性から直接型取りを行いました。

仰臥位（仰向け）の乳房検診の練習には、付属の台座にモデルを設置して下さい。ストラップは台座の下に固定できます。

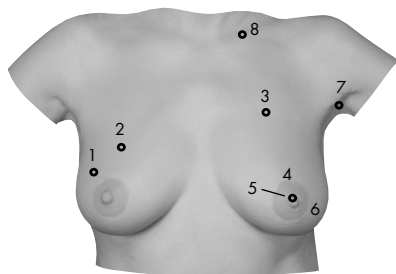
また、本製品はストラップにより直立姿勢での乳房検診や自己検査法の練習も行えます。モデルの着用の際は、他の方に手伝って頂くと、より容易になる事でしょう。ストラップを背中の方で交差させ、モデル下部の白いクリップにストラップを通し、マジックテープでしっかりと留めます。

使用後は、付属の台座の上に設置した状態で保管して下さい。モデルを押しつぶしたり、巻いたり、折ったりはなさないで下さい。また、ストラップを乱暴に取り扱ったりすると、製品の損傷原因となります。

モデルに含まれる“しこり”は以下のとおりです。

1. 右乳房：球形で可動性のある、深さ10mm、大きさ20mmの良性と考えられる腫瘍。
2. 右乳房：球形で可動性のある、深さ5mm、大きさ20mmの良性と考えられる腫瘍。
3. 左乳房：胸壁に癒着した、深さ5mm、大きさ約35×25mmの辺縁不整で悪性が疑われる腫瘍。
4. 長円形で胸壁に癒着した、深さ5mm、大きさ約30mmの辺縁不整な悪性と考えられる腫瘍。
5. 左乳房：陥没した乳頭。生まれつきの陥没とは異なり、引っ張っても引き出せません。乳癌にしばしば見られる状態です。
6. 左乳房：“橙皮状（オレンジの皮状）の皮膚”。癌細胞がリンパ管を閉塞し、皮膚の浮腫、肥厚を起こしてオレンジの皮のような外観を呈します。
7. 左腋窩：深さ10mm、可動性がなく表面が不整な大きさ約35×25mmのリンパ節で、癌の転移を示します。
8. 左鎖骨上：深さ5mm、大きさ20mmの悪性腫瘍。

上述の異常については自己判断にとられず、専門医に診察してもらうことが大切です。



日本語

L55

乳房検診モデル・3点セット (L55)

このモデルは、3人の異なる女性の乳房（大・中サイズ）からのナチュラルキャストです。それぞれの乳房は、ベースの所定の位置に設置できるようになっています。3点の各乳房は、次のような変化を示します。

モデル1（左乳房）

1. 球形で可動性の深さ10mm、大きさ20mmの良性と考えられる腫瘍。
2. 球形で可動性の深さ10mm、大きさ20mmの良性と考えられる腫瘍。


モデル2（左乳房）

3. 胸壁に癒着した深さ15mm、大きさ約15mmの辺縁不整で悪性が疑われる腫瘍。
4. 胸壁に癒着した深さ15mm、大きさ約20mmの辺縁不整で悪性が疑われる腫瘍。
5. 長円形の胸壁に癒着した深さ10mm、大きさ約30mm、辺縁不整の悪性腫瘍。
6. 陥没した乳頭。生まれつきの陥没とは異なり、引っ張っても引き出せません。乳癌にしばしば見られる状態です。
7. “橙皮状（オレンジの皮状）の皮膚”。癌細胞がリンパ管を閉塞し、皮膚の浮腫、肥厚を起こしてオレンジの皮のような外観を呈します。

モデル3（右乳房）

正常。

上述の異常については自己判断にとられず、専門医に診察してもらうことが大切です。



乳癌の自己検診法

まず始めに

大きな鏡の前に立ち、上半身の衣服を脱ぎリラックスして下さい。両腕の力を抜いて自然に下げ、注意を自分の胸に集中させます。さらにゆっくりと左右を向き、乳房全体を斜め、真横からも観察します。さらに前屈して同様に観察します。何か気付いた点がありましたか？ さらに注意深く見てみて下さい。乳房の形、大きさ、位置が左右で異なることに気付くはずで、乳房は完全に左右対称ではありません。毎月自己検診をすると、自分の乳房の観察や状態に慣れて、変化や異常をすぐに察知できるようになる事でしょう。

正面全体から

両手を腰に置き、もう一度正面から観察して下さい。あなたが定期的に自己検診を続けていれば、前回と比較する事ができるはずです。形や位置に変化がありましたか？ サイズや外観全体に変化がありましたか？ 左右を比較して見て下さい。皮膚にへこみや隆起した場所がありますか？ 赤みや変色がありますか？ 皮膚に何らか起伏（オレンジの皮のように見えることがあります）がありますか？ 乳房の下の皺もチェックを忘れずに行ってください。自分の月経周期による変化も参考にしながら、今まで述べてきた点や他に変わったことに気付いたら、すぐに医師の診察を受けましょう。

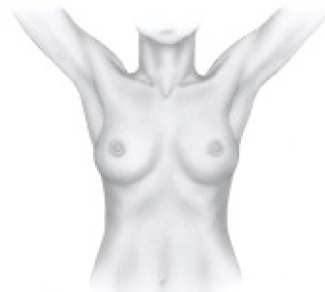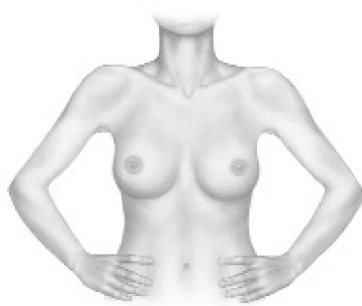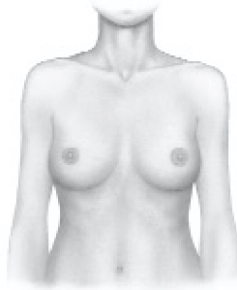検査法

何度かゆっくりと両腕を上げて、首の後ろで両手を組む様にします。両手を上へ動かすと、両方の乳房も均等に上がりますか？ どちらか片側の乳房の動きが以前より鈍くなっていませんか？ あなたの乳房が胸壁上をスムーズに滑り動くことをご確認ください。乳頭や乳輪の変化もチェックして下さい。赤みが生じたり乳頭の陥没が起こっていませんか？ 両方の乳頭は、ほぼ同じ高さにありますか？ また、つまんでみても乳頭から分泌物が出ないかチェックしましょう。

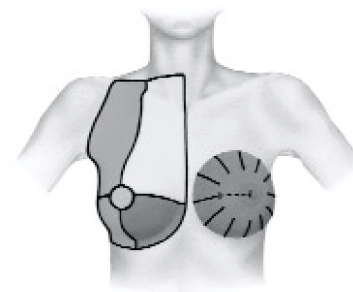
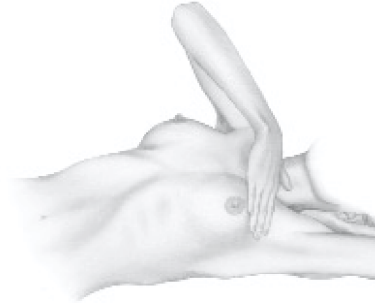
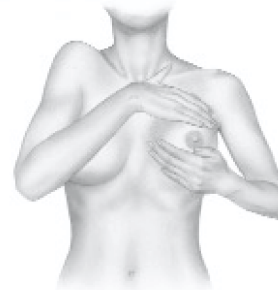立位での触診

立位での、自己検診法を始めます。シャワー中や、入浴後のお手入れ中でも簡単に検査ができます。さあ、ご自身の検査技術を向上させましょう！ 片手の人さし指、中指、薬指を揃えて反対側の乳房に平らに置いて最初は軽く、次第に少しずつ力を入れて乳房を押してみして下さい。もう片方の手で乳房を包むように押してみても良いでしょう。このように触ってみることで乳房の表層と深層を感じとることが出来ます。片肘を上げて手を首の後ろに持って行って同様に調べ

日本語



日本語



乳癌の自己検診法

てみましょう。

腋窩（わきの下）もチェックして下さい。まず検査する乳房側の腕の力を抜き自然に下げた状態で、次に腰に手をそえるくらいに上げた状態で、腋窩の異常の有無を調べて下さい。腋窩のリンパ節のはれは乳房に関連しない疾患で起こることもありますが、変化に気付いたら痛みの有無にかかわらず医師の診察を受ける様に心掛けましょう。

臥位での触診（横になって）

まず仰向けになり、枕は使わず頭を平らにつけて楽な姿勢で横になって下さい。左乳房を検診するには、左腕を上げて手を首の後ろに置くようにします。もし、あなたの乳房サイズが大きければ、少し右側を向くことにより、左乳房が胸壁に平らにのります。その状態を維持しながら、左乳房とその周辺部位（左下の図を参照）を右手でくまなく入念に触って下さい。そして右の乳房に対しても同様の動作を行います。鎖骨上窩（鎖骨の上のくぼみ）も含め乳房周辺の部分のしこりや変化の有無を、系統的に触診しましょう。腋窩と乳房間の部分には良性の病変も頻繁に認められますが最も癌の発生しやすい部位でもあります。どのような変化でも早めに医師に示すことが最も大切です。

系統的な自己検診

正しい乳房の自己検診には、左の図に示される部位の全てを含んでいる必要があります。横方向では内側の胸骨から外側の腋窩まで、縦方向では上の鎖骨上窩から下の乳房の下縁までの範囲が含まれます。見落しのない自己検診を続けるようにしましょう。見落しのない自己検診をするためには以下のような方法があります。

- 乳房の端から中心に向かって全ての方向から。
- 手を水平に動かして上から下に向かって。
- 外側から中心に向かってラセン状に。

見落しのない検診のために、あるいは特定の部位を示す指標として乳房を4つのエリアに分けて各部を呼び分けたり、時計盤のように細分化したイメージを持つことも良いでしょう。また、異常が認められる場所と乳頭との間の距離も指標になります。



3B Scientific Products

www.3bscientific.com