



*...going one step further*



**J14**

(1000292)



*Latin*

# Cutis, Unguis, Radix pili

- 1 Epidermis
- 2 Dermis
- 3 Tela subcutanea
- 4 Stratum corneum
- 5 Stratum lucidum
- 6 Stratum granulosum
- 7 Stratum spinosum
- 8 Stratum basale
- 9 Corpusculum tactus (MEISSNER)
- 10 Corpusculum lamellosum (VATER-PACINI)
- 11 Glandula sudorifer merocrina
- 12 Manus, phalanx distalis
- 13 Matrix unguis
- 14 Lunula
- 15 Vallum unguis
- 16 Corpus unguis
- 17 Margo liber
- 18 Cuticula pili
- 19 Medulla pili
- 20 Cortex pili
- 21 Papilla pili
- 22 Bulbus pili
- 23 Radix pili
- 24 M. arrector pili
- 25 Glandula sebacea
- 26 Plexus subpapillaris
- 27 Scapus pili
- 28 Papilla
- 29 Ductus sudorifer
- 30 Porus sudorifer



# Skin section with nail and hair root

English

The outer surface of the human body is covered by the skin. Depending on a person's body height, the area covered by the skin is 1.5 to 1.8m<sup>2</sup>. This model graphically illustrates the different structures of the thick (ridged) skin and the thin skin and the appendages of the skin (glands, nail and hair). The structures of the nail and of the hair root are also depicted.

- 1 Epidermis
- 2 Derma
- 3 Subcutaneous tissue
- 4 Horny layer of epidermis
- 5 Clear layer of epidermis
- 6 Granular layer of epidermis
- 7 Spinous layer of epidermis
- 8 Basal layer of epidermis
- 9 MEISSNER's tactile corpuscle
- 10 VATER-PACINI corpuscle
- 11 Sweat gland
- 12 Distal phalange of hand
- 13 Matrix of nail
- 14 Lunula of nail
- 15 Nail wall
- 16 Body of nail
- 17 Free margin of nail
- 18 Hair cuticle
- 19 Medulla of hair
- 20 Cortex of hair
- 21 Hair papilla
- 22 Hair bulb
- 23 Root of hair
- 24 Arrector muscle of hair
- 25 Sebaceous gland
- 26 Subpapillary plexus
- 27 Hair shaft
- 28 Papilla
- 29 Sudoriferous duct
- 30 Sweat pore



# Hautschnitt mit Nagel und Haarwurzel

Die äußere Körperoberfläche des Menschen wird von der Haut bedeckt. In Abhängigkeit von der Körpergröße beträgt die Hautoberfläche 1,5 bis 1,8 m<sup>2</sup>. Dieses Modell zeigt anschaulich den unterschiedlichen Aufbau der Leisten- und Felderhaut sowie die Hautanhangsorgane (Drüsen, Nagel und Haare). Des Weiteren sind der Aufbau des Nagels sowie der der Haarwurzel zu sehen.

- 1 Oberhaut
- 2 Lederhaut
- 3 Unterhautfettgewebe
- 4 Hornschicht
- 5 Glanzschicht
- 6 Körnerschicht
- 7 Stachelzellschicht
- 8 Basalschicht
- 9 MEISSNERSches Tastkörperchen
- 10 VATER-PACINI Körperchen
- 11 Schweißdrüse
- 12 Fingerendglied
- 13 Nagelmatrix
- 14 Nagelmond
- 15 Nagelwall
- 16 Nagelkörper
- 17 Freier Nagelrand
- 18 Haarhäutchen
- 19 Haarmark
- 20 Haarrinde
- 21 Haarpapille
- 22 Haarzwiebel
- 23 Haarwurzel
- 24 Aufrichter des Haares
- 25 Talgdrüse
- 26 Subpapilläres Gefäßnetz
- 27 Haarschaft
- 28 Papille
- 29 Schweißdrüsengang
- 30 Schweißdrüsenöffnung



# Corte de la piel con uña y raíz de pelo

*Español*

La superficie externa del cuerpo humano está cubierta por la piel. En función del tamaño de la persona, la superficie de la piel varía de 1,5 a 1,8m<sup>2</sup>. Este modelo permite observar las diferentes estructuras de la piel hirsuta y de la piel glabra, así como los órganos anexos (glándulas, uñas y cabello). Además, son visibles la estructura de la uña al igual que la raíz capilar.

- 1 Epidermis
- 2 Dermis
- 3 Estrato subcutáneo
- 4 Estrato córneo
- 5 Estrato lúcido
- 6 Estrato granulosa
- 7 Estrato germinativo
- 8 Capa basal
- 9 Corpúsculo de MEISSNER
- 10 Corpúsculo de VATER-PACINI
- 11 Glándula sudorípara
- 12 Mano, falange distal
- 13 Matriz de la uña
- 14 Lúnula
- 15 Vallécua unguis
- 16 Cuerpo de la uña
- 17 Borde libre
- 18 Cutícula del pelo
- 19 Médula del pelo
- 20 Corteza del pelo
- 21 Papila pilosa
- 22 Bulbo peloso
- 23 Raíz pilosa
- 24 M. erector del pelo
- 25 Glándula sebácea
- 26 Plexo subpapilar
- 27 Tallo del pelo
- 28 Papila
- 29 Conducto sudorífero
- 30 Poro sudorífero

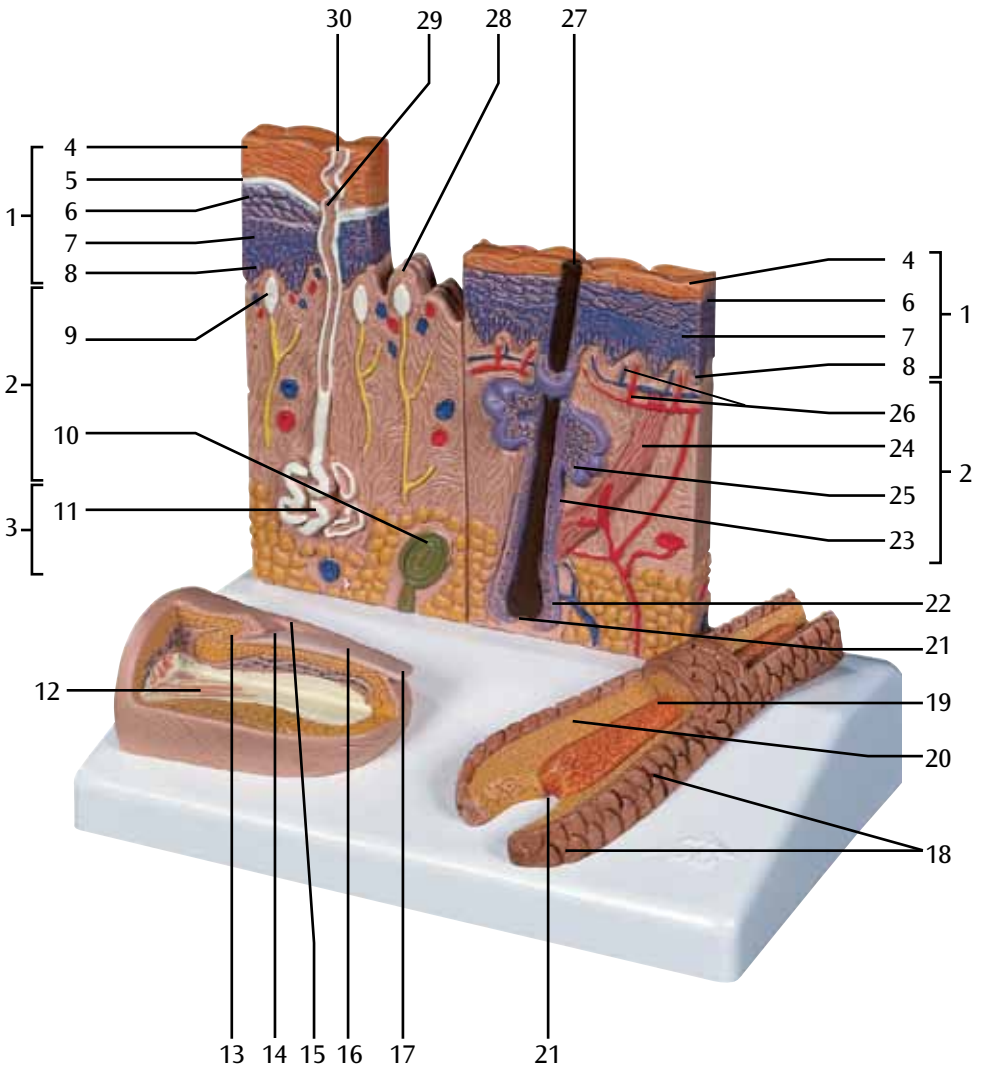


# Coupe de le peau avec ongle et racine de poil

The outer surface of the human body is covered by the skin. Depending on a person's body height, the area covered by the skin is 1.5 to 1.8 m<sup>2</sup>. This model graphically illustrates the different structures of the thick (ridged) skin and the thin skin and the appendages of the skin (glands, nail and hair). The structures of the nail and of the hair root are also depicted.

- 1 Epiderme
- 2 Derme
- 3 Hypoderme
- 4 Couche cornée de l'épiderme
- 5 Couche lucide de l'épiderme
- 6 Couche granuleuse de l'épiderme
- 7 Couche de MALPIGHI de l'épiderme
- 8 Couche basale de l'épiderme
- 9 Corpuscule de MEISSNER
- 10 Corpuscule de PACINI
- 11 Glande sudoripare
- 12 Main, phalange distale
- 13 Matrice de l'ongle
- 14 Lunule
- 15 Paroi de l'ongle
- 16 Corps de l'ongle
- 17 Extrémité libre de l'ongle
- 18 Cuticule du poil
- 19 Moelle du poil
- 20 Cortex du poil
- 21 Papille pileuse
- 22 Bulbe pileux
- 23 Racine du poil
- 24 M. arrecteur du poil
- 25 Glande sébacée
- 26 Plexus sous-papillaire
- 27 Tige du poil
- 28 Papille
- 29 Canal sudorifère
- 30 Orifice de la glande sudoripare







# Seção de pele com unha e raiz capilar

A superfície externa do corpo humano está coberta pela pele. Dependendo do tamanho da pessoa, a superfície da pele varia de 1,5 a 1,8 m<sup>2</sup>. Este modelo mostra visualmente as diferentes estruturas da pele e da pele glabra, assim como órgãos anexos (glândulas, unhas e cabelo). Além disso são visíveis a estrutura da unha assim como as raízes dos cabelos.

- 1 Epiderme
- 2 Derme
- 3 Tela subcutânea
- 4 Estrato córneo
- 5 Estrato lúcido
- 6 Estrato granuloso
- 7 Estrato espinhoso
- 8 Estrato basal
- 9 Corpúsculo tátil de MEISSNER
- 10 Corpúsculo tátil de VATER-PACINI
- 11 Glândula sudorípara
- 12 Falanges distais da mão
- 13 Matriz da unha
- 14 Lúnula
- 15 Vale da unha
- 16 Corpo da unha
- 17 Margem livre
- 18 Cutícula do pêlo
- 19 Medula do pêlo
- 20 Córtex do pêlo
- 21 Papila pilosa
- 22 Bulbo piloso
- 23 Raiz do pêlo
- 24 M. eretor do pêlo
- 25 Glândula sebácea
- 26 Plexo subpapilar
- 27 Haste do pêlo
- 28 Papila
- 29 Ducto sudorífero
- 30 Poro de suor



# Sezione della cute con unghia e radice di pelo

Italiano

La superficie esterna del corpo umano è coperta dalla cute. A seconda delle dimensioni corporee la superficie cutanea misura da 1,5 a 1,8m<sup>2</sup>. Questo modello illustra la diversa struttura del derma papillare e del derma reticolare e gli organi connessi alla cute, come ghiandole, unghie e peli. Sono illustrati anche la struttura dell'unghia e la radice del pelo.

- 1 Epidermide
- 2 Derma
- 3 Ipoderma
- 4 Strato corneo dell'epidermide
- 5 Strato lucido dell'epidermide
- 6 Strato granuloso dell'epidermide
- 7 Strato spinoso dell'epidermide
- 8 Strato basale dell'epidermide
- 9 Corpuscoli di MEISSNER
- 10 Corpuscoli di PACINI
- 11 Ghiandola sudoripara
- 12 Mano, falange distale
- 13 Matrice dell'unghia
- 14 Lunula
- 15 Vallo ungueale
- 16 Corpo dell'unghia
- 17 Estremità libera dell'unghia
- 18 Cuticola del pelo
- 19 Midollo del pelo
- 20 Corteccia del pelo
- 21 Papilla del pelo
- 22 Bulbo del pelo
- 23 Radice del pelo
- 24 Muscolo erettore del pelo
- 25 Ghiandola sebacea
- 26 Plesso subpapillare
- 27 Fusto del pelo
- 28 Papilla
- 29 Canale sudorifero
- 30 Orifizio della ghiandola sudoripara



人の体は皮膚に覆われています。個人差はありますが皮膚の表面積は1.5 m<sup>2</sup> から 1.8m<sup>2</sup>もあるとされています。中央のモデルでは厚みのある無毛部と薄い有毛部という構造の異なる皮膚を表現、ベース部では毛根および爪の構造を表現しています。

- 1 表皮
- 2 真皮
- 3 皮下組織
- 4 角質層
- 5 淡明層
- 6 顆粒層
- 7 有棘層
- 8 基底層
- 9 マイスナー触覚小体
- 10 パチニ小体
- 11 汗腺
- 12 指の末節骨
- 13 爪床
- 14 爪の半月
- 15 爪壁
- 16 爪体
- 17 爪の自由縁
- 18 毛小皮
- 19 毛髄質
- 20 毛皮質
- 21 毛乳頭
- 22 毛球
- 23 毛根
- 24 立毛筋
- 25 脂腺
- 26 乳頭下血管網
- 27 毛幹
- 28 真皮乳頭
- 29 汗管
- 30 汗孔



# 带有指甲和毛根的皮肤剖面图

英文

人体的外表面由皮肤覆盖。根据人身高的不同，皮肤覆盖面积在1.5到1.8 m<sup>2</sup>之间。本模型对于厚（起皱）皮和刃厚皮的不同结构，以及皮肤附属物（腺体、指甲和毛发）做了生动的图解说明。对指甲和毛根的结构也进行了描述。

- 1 表皮
- 2 皮肤
- 3 皮下组织
- 4 表皮的角质层
- 5 表皮的透明层
- 6 表皮的颗粒层
- 7 表皮的棘状层
- 8 表皮的基底层
- 9 麦斯纳氏小体,触觉小体
- 10 法特氏小体(皮肤内感觉神经终端)
- 11 汗腺
- 12 远端指骨
- 13 甲床
- 14 甲弧影
- 15 甲面
- 16 甲体
- 17 甲游离缘
- 18 毛发角质层
- 19 毛干
- 20 毛干髓质
- 21 毛乳头
- 22 毛球
- 23 毛根
- 24 立毛肌
- 25 皮脂腺
- 26 乳头下丛
- 27 毛干
- 28 乳头
- 29 导汗管
- 30 汗孔



# Срез кожи с участком ногтя и волосяной луковицы

Поверхность человеческого тела покрыта волосами. В зависимости от роста, площадь поверхности тела составляет от 1,5 до 1,8 м<sup>2</sup>. Данная модель наглядно отображает различное строение кожи без волосков и кожи, покрытой волосками, а также производных кожи (железы, ногти и волосы). Также здесь представлено строение ногтя и волосяной луковицы.

- 1 Эпидермис
- 2 Дерма
- 3 Подкожная клетчатка
- 4 Роговой слой эпидермиса
- 5 Блестящий слой эпидермиса
- 6 Зернистый слой эпидермиса
- 7 Шиповатый слой эпидермиса
- 8 Базальный слой эпидермиса
- 9 Осязательные тельца Мейсснера
- 10 Тельца Фатер-Пачини
- 11 Потовая железа
- 12 Дистальная фаланга пальца
- 13 Ногтевой матрикс
- 14 Лунка ногтя
- 15 Ногтевой валик
- 16 Ногтевая пластинка
- 17 Свободный край ногтя
- 18 Кутикула волоса
- 19 Мозговое вещество волоса
- 20 Корковое вещество волоса
- 21 Волосяной сосочек
- 22 Волосяная луковица
- 23 Волосяной корень
- 24 Мышца, поднимающая волос
- 25 Сальная железа
- 26 Подсосочковое сплетение
- 27 Волосяной стержень
- 28 Сосочек
- 29 Выводной проток потовой железы
- 30 Потовая пора









**3B SCIENTIFIC® PRODUCTS**

**3B Scientific GmbH**

Rudorffweg 8 • 21031 Hamburg • Germany  
Tel.: + 49-40-73966-0 • Fax: + 49-40-73966-100  
[www.3bscientific.com](http://www.3bscientific.com) • [3b@3bscientific.com](mailto:3b@3bscientific.com)

© Copyright 1997 / 2012 for instruction manual and design of product:  
3B Scientific GmbH, Germany