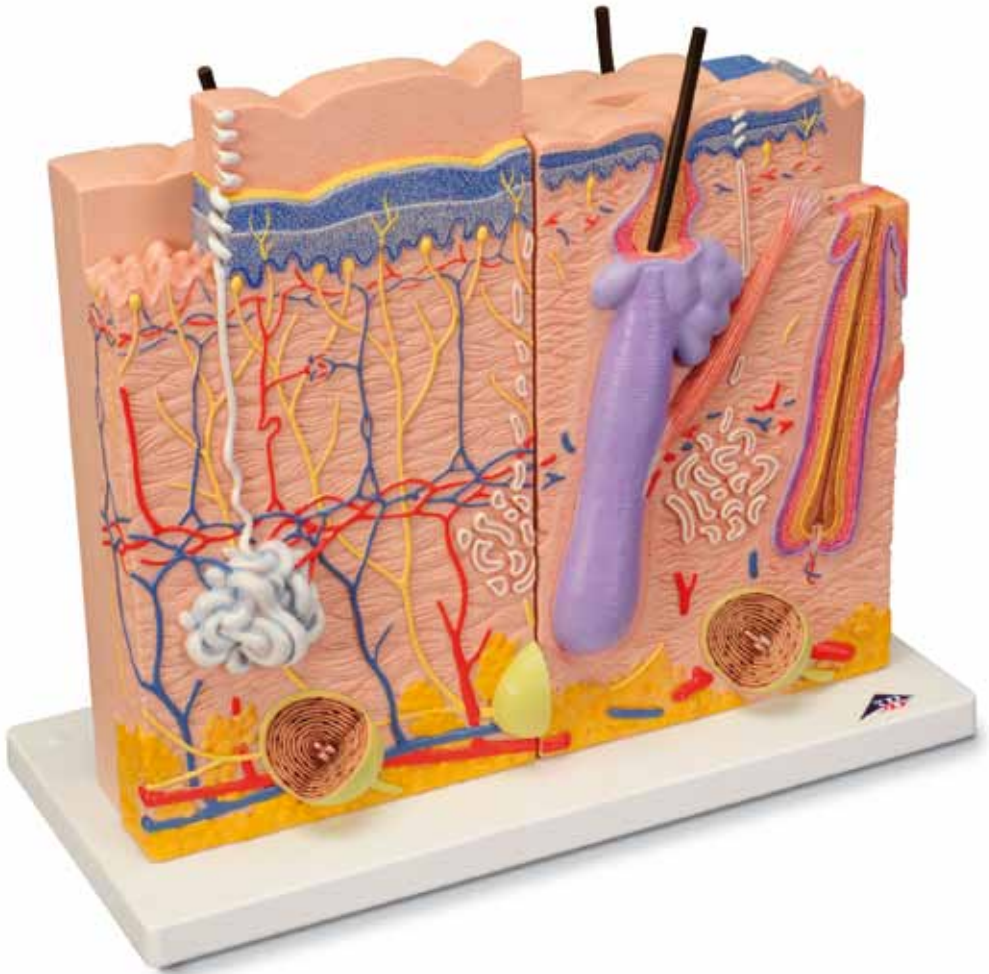




...going one step further



J16

Latin

- | | | | |
|-----|----------------------|----|------------------------------|
| 1 | Epidermis | 7 | Glandula sudorifer merocrina |
| 1 a | Stratum basale | 8 | Glandula sebacea |
| 1 b | Stratum spinosum | 9 | Pilum |
| 1 c | Stratum granulosum | 10 | Medulla pili |
| 1 d | Stratum lucidum | 11 | Cortex pili |
| 1 e | Stratum corneum | 12 | Vagina radices interna |
| 2 | Dermis | 13 | Vagina radices externa |
| 3 | Subcutis | 14 | Folliculus pili |
| 4 | Vasa sanguinea | 15 | Papilla pili |
| 5 | Nervus | 16 | M. arrector pili |
| 6 | Corpuscula lamellosa | 17 | Glandula sudorifera |



Skin Model, 3 part

English

80 times enlargement

The skin of an adult person stretches over a body area of around 1.2-2.5 m². It consists of two layers - the top layer (epidermis) and a connective tissue layer below it called the dermis. Below the dermis is the subcutis consisting of fat cells and connective tissue, however, this is not considered to be skin in the true sense.

This presentation consists of three individual models that represent sections of the human skin with a magnification of 80. The microscopic structures within the skin such as tactile corpuscles, glands and blood vessels are modelled in plastic in the sections to aid spatial comprehension of the microscopic inter-relationships. All three models, which can be removed individually, are located on a common base and are held together with magnets.

Specific microscopic distinctions of the skin are depicted and related to the particular area of the body where they occur. For example, the model of the hairless skin that is localised in the palm of the hand, shows typical features such as the thick epidermis by comparison to other areas of skin and the clear interlocking between the epidermis and dermis. When studying the model of the reticular layer of the back of the hand it is easy to recognise the specific distribution in small fields through the furrows when viewed from above. A longitudinal section through the human scalp illustrates a shaft of hair protruding over the epidermis as well as the position of the root sheath where the typical layering and position of the hair roots can be recognised. Naturally the fine structure of the division of layers of the epidermis can be accurately observed for all skin types represented. All anatomical structures of the skin such as nerve vessels and tactile corpuscles have been accurately depicted and correctly spaced on the models.

A Scalp

B Hairless skin

C Hairy skin

D Scalp, side view

E Hairy skin, side view

F Hairless skin, side view

G Scalp, view from above

H Hairless skin, view from above

I Hairy skin, view from above

- | | |
|--------------------------------|----------------------------|
| 1 Epidermis | 7 Sweat gland |
| 1a Basal layer of epidermis | 8 Sebaceous gland |
| 1b Spinous layer of epidermis | 9 Hair |
| 1c Granular layer of epidermis | 10 Medulla of hair |
| 1d Clear layer of epidermis | 11 Cortex of hair |
| 1e Horny layer of epidermis | 12 Inner root sheath |
| 2 Derma | 13 Outer root sheath |
| 3 Subcutis | 14 Hair follicle |
| 4 Blood vessels | 15 Hair papilla |
| 5 Nerve | 16 Arrector muscle of hair |
| 6 Lamellated corpuscles | 17 Sudoriferous gland |

Haut Modell 3-teilig

80-fache Vergrößerung

Die Haut eines erwachsenen Menschen dehnt sich über eine Körperfläche von etwa 1,2-2,5 m² aus. Sie besteht aus zwei Schichten, der Oberhaut (Epidermis) und einer darunter gelegenen bindegewebigen Schicht, der Lederhaut (Dermis). Unterhalb der Lederhaut befindet sich die Unterhaut (Subcutis), welche aus Fettzellen und Bindegewebe besteht. Diese wird jedoch der Haut im eigentlichen Sinne nicht zugeordnet.

Das Modell besteht aus jeweils drei Einzelmodellen, welche Anschnitte der menschlichen Haut in einer 80-fachen Vergrößerung repräsentieren. Die mikroskopischen Strukturen innerhalb der Haut, wie z.B. Tastkörper, Drüsen und Gefäße sind auf den Anschnitten plastisch herausmodelliert und unterstützen so das räumliche Verständnis der mikroskopischen Zusammenhänge. Alle drei Modelle befinden sich einzeln abnehmbar auf einem gemeinsamen Sockel und sind durch Magnete fixiert.

Verdeutlicht werden die jeweiligen mikroskopischen Unterschiede der Haut in Bezug auf die Lagen am menschlichen Körper, wie z.B. Handinnenfläche, Handrücken, oder Kopfhaut. Das Modell der Leistenhaut, welche z. B. in der Handinnenfläche lokalisiert ist, zeigt dabei die typischen Merkmale, wie z.B. die vergleichsweise dicke Oberhaut und die deutliche Verzahnung zwischen Oberhaut und Lederhaut. Bei der Betrachtung des Modells der Felderhaut, welche sich z.B. am Handrücken befindet, erkennt man insbesondere aus der Ansicht von oben, dass diese durch Furchen in kleine Felder eingeteilt wird. Der Längsschnitt durch die menschliche Kopfhaut verdeutlicht den über die Oberhaut herausragenden Schaft des Haares, sowie die Lage der Wurzelscheide, an welcher sich gut die typische Schichtung und die Lage der Haarwurzel erkennen lässt. Bei allen dargestellten Hauttypen, ist selbstverständlich der Feinaufbau der Schichtengliederung der Oberhaut präzise erkennbar. Sämtliche anatomischen Strukturen der Haut, wie z. B. Nerven, Gefäße und Tastkörperchen wurden anatomisch genau und räumlich an den Modellen umgesetzt.

A Kopfhaut

B Leistenhaut

C Felderhaut

D Kopfhaut, seitliche Ansicht

E Felderhaut, seitliche Ansicht

F Leistenhaut, seitliche Ansicht

G Kopfhaut, Ansicht von oben

H Leistenhaut, Ansicht von oben

I Felderhaut, Ansicht von oben

- | | |
|-----------------------------------|--------------------------|
| 1 Oberhaut | 7 Schweißdrüse |
| 1a Basalschicht | 8 Talgdrüse |
| 1b Stachelzellschicht | 9 Haar |
| 1c Körnerschicht | 10 Haarmark |
| 1d Glanzschicht | 11 Haarrinde |
| 1e Hornschicht | 12 Innere Wurzelscheide |
| 2 Lederhaut | 13 Äußere Wurzelscheide |
| 3 Unterhautgewebe | 14 Haarbalg |
| 4 Blutgefäße | 15 Haarpapille |
| 5 Nerv | 16 Aufrichter des Haares |
| 6 Vater-Pacini-Lamellenkörperchen | 17 Duftdrüse |

Modelo de la piel en 3 partes

Español

Aumentado 80 veces su tamaño natural

La piel de un humano adulto se extiende a lo largo de una superficie corporal de alrededor de 1,2 a 2,5 m². Consta de dos capas: la superior o epidermis y, debajo de ella, una capa de tejido conectivo, llamada dermis. Debajo de la dermis se encuentra el tejido subcutáneo, formado por células adiposas y tejido conectivo. El tejido subcutáneo no se considera estrictamente parte de la piel.

El modelo se compone de tres modelos individuales, que representan cortes de la piel humana aumentados por 80. Las estructuras microscópicas en el interior de la piel, como receptores del tacto, glándulas y vasos sanguíneos, se muestran en relieve para poder apreciar las dimensiones espaciales de las relaciones microscópicas. Los tres modelos se presentan sobre un soporte común fijados mediante imanes y pueden desmontarse por separado.

Cada una de las diferencias microscópicas de la piel se ilustra en relación con su posición en el cuerpo humano, como, por ejemplo, la palma y el dorso de la mano o el cuero cabelludo. El modelo de la dermis papilar, que se localiza, por ejemplo, en la palma de la mano, muestra las características típicas, como una epidermis más gruesa y la unión marcada entre la epidermis y la dermis papilar. La observación del modelo de la dermis reticular, que se encuentra en el dorso de la mano, permite apreciar los surcos que forman los pequeños compartimentos, especialmente si se mira desde arriba. El corte longitudinal a través del cuero cabelludo humano ilustra el tallo incipiente del pelo y la posición de la vaina epitelial en la que se aprecia perfectamente la típica estratificación y la posición de la raíz pilosa. Todos los tipos de piel representados permiten reconocer con precisión la composición de la estructura de las capas de la epidermis. Todas las estructuras anatómicas de la piel, como nervios, vasos sanguíneos y receptores del tacto, se reproducen en el modelo con una exactitud anatómica y espacial absolutas.

A Cuero cabelludo

B Piel gruesa

C Piel fina

D Cuero cabelludo, vista lateral

E Piel fina, vista lateral

F Piel gruesa, vista lateral

G Cuero cabelludo, vista desde arriba

H Piel gruesa, vista desde arriba

I Piel fina, vista desde arriba

- | | | | |
|----|----------------------|----|--------------------------|
| 1 | Epidermis | 7 | Glándula sudorípara |
| 1a | Estrato basal | 8 | Glándula sebácea |
| 1b | Estrato espinoso | 9 | Pelo |
| 1c | Estrato granuloso | 10 | Médula pilosa |
| 1d | Estrato lúcido | 11 | Corteza o córtex piloso |
| 1e | Estrato córneo | 12 | Vaina folicular interna |
| 2 | Dermis | 13 | Vaina folicular externa |
| 3 | Hipodermis | 14 | Folículo piloso |
| 4 | Vasos sanguíneos | 15 | Papila capilar |
| 5 | Nervio | 16 | Músculo erector del pelo |
| 6 | Corpúsculo de Pacini | 17 | Glándula sudorípara |

Français **Modèle anatomique de peau en 3 parties**

Agrandissement 80 fois

La peau d'un humain adulte s'étend sur une surface corporelle d'environ 1, 2-2, 5 m². Elle est constituée de deux couches, de la peau de surface (épiderme) et d'une peau située plus en profondeur dans un tissu conjonctif, le derme. Sous le derme, se situe la peau sous-cutanée (hypoderme) qui est faite de cellules graisseuses et de tissu conjonctif. Cette dernière ne fait cependant pas partie de la peau, au sens propre.

Le modèle anatomique est constitué respectivement de trois modèles individuels, dont les coupes de la peau humaine sont représentées agrandies 80-fois. Les structures microscopiques internes de la peau, comme par ex. les récepteurs sensoriels, les glandes et les vaisseaux sont représentés en coupe modélisée et permettent de mieux comprendre la structure microscopique dans l'espace. Les trois modèles anatomiques sont démontables individuellement du socle commun de fixation et sont fixés par un système d'aimantation.

Les différences microscopiques respectives de la peau sont mises en évidence en étroit rapport avec les caractéristiques corporelles humaines, comme par ex. la surface interne de la main, le revers de la main ou la peau du crâne. Le modèle anatomique de la peau à crêtes, qui se situe par ex. sur la surface interne de la main, met en évidence à cette occasion les caractéristiques typiques, comme par ex. l'épaisseur du derme et les crans manifestes entre épiderme et derme. En observant le modèle anatomique de la peau en filets, que l'on trouve par ex. sur le revers des mains, on peut distinguer tout particulièrement vu d'en haut, que ces derniers sont répartis en petites zones par des fourches. La coupe longitudinale de la peau du crâne humain met en évidence le corps du cheveu au dessus de l'épiderme, ainsi que l'état de la gaine épithéliale sur laquelle on peut reconnaître nettement les couches typiques et l'état des racines des cheveux. Pour tous types de peaux, la structure des couches de l'épiderme est bien évidemment reconnaissable de façon précise. L'ensemble des structures anatomiques de la peau, comme par ex. les nerfs, les vaisseaux et les récepteurs sensoriels est représenté fidèlement dans l'espace sur les modèles anatomiques.

A Peau du crâne (scalp)

B Couche papillaire

C Peau sans poil

D Peau du crâne, vue latérale

E Peau sans poil, vue latérale

F Couche papillaire, vue latérale

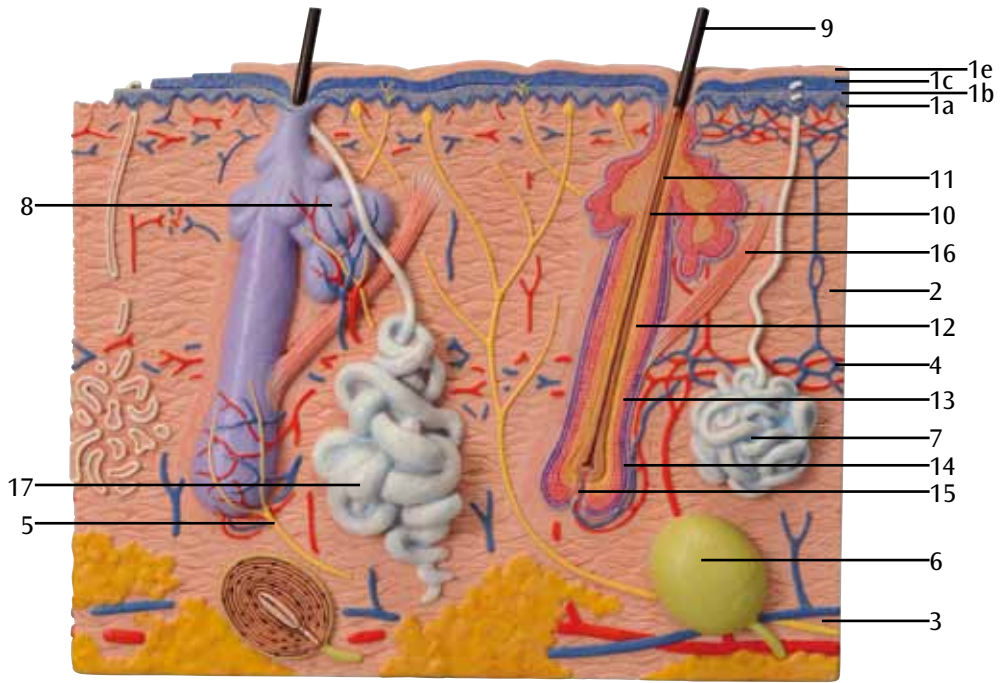
G Peau du crâne, vue d'en haut

H Couche papillaire, vue supérieure

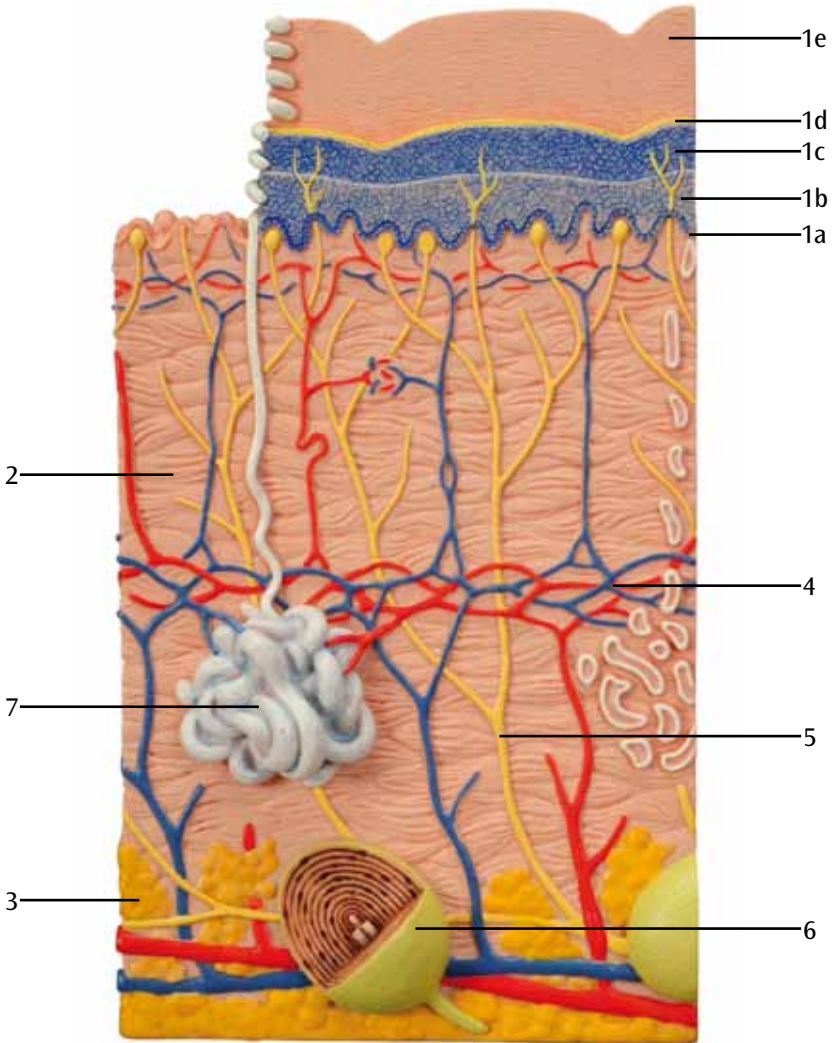
I Peau sans poil, vue supérieure

- | | | | |
|----|-----------------------------------------|----|-------------------------------|
| 1 | Epiderme | 7 | Glande sudoripare |
| 1a | Couche basale | 8 | Glande sébacée |
| 1b | Couche épineuse | 9 | Poil |
| 1c | Couche granuleuse | 10 | Moelle du poil (medulla pili) |
| 1d | Couche claire | 11 | Cortex du poil |
| 1e | Couche cornée | 12 | Vagina radialis interne |
| 2 | Derme | 13 | Vagina radialis externe |
| 3 | Tissu sous-cutané | 14 | Follicule pileux |
| 4 | Vaisseaux sanguins | 15 | Papille pileuse |
| 5 | Nerf | 16 | Muscle arrecteur du poil |
| 6 | Corpuscules lamellaires de Vater Pacini | 17 | Glande sudoripare |

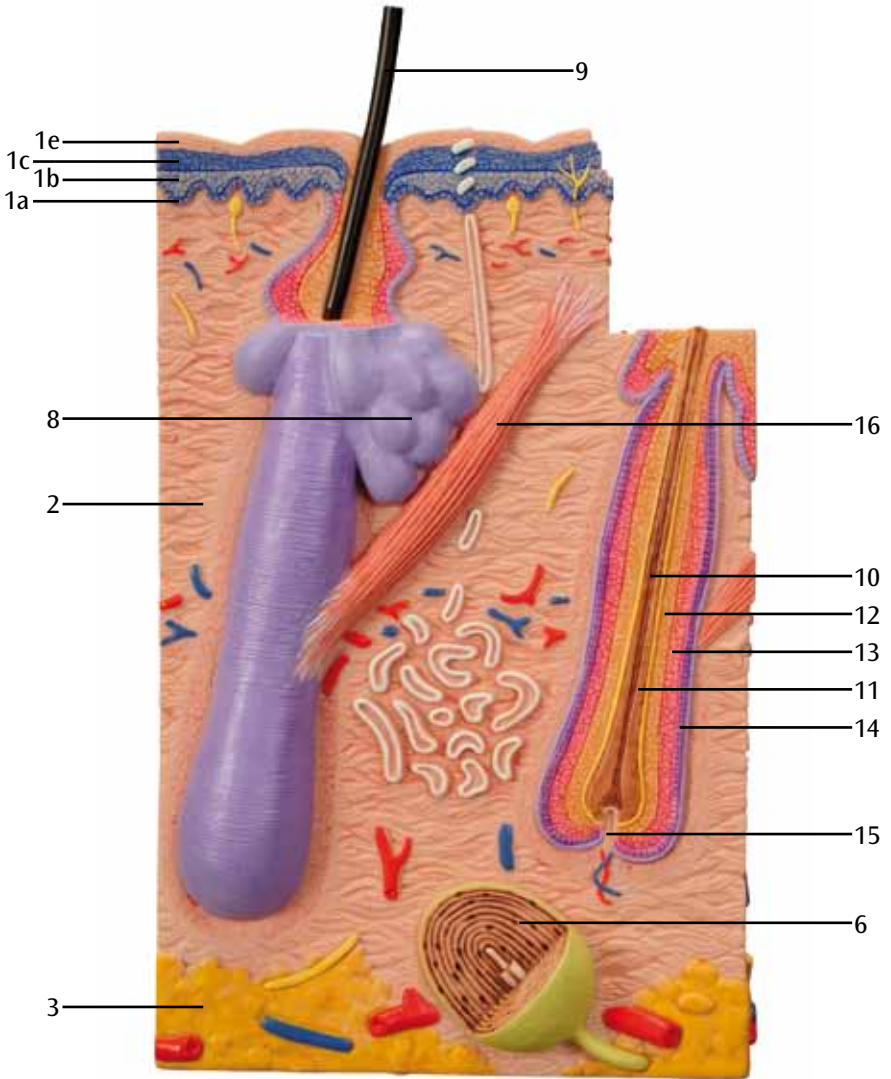
A

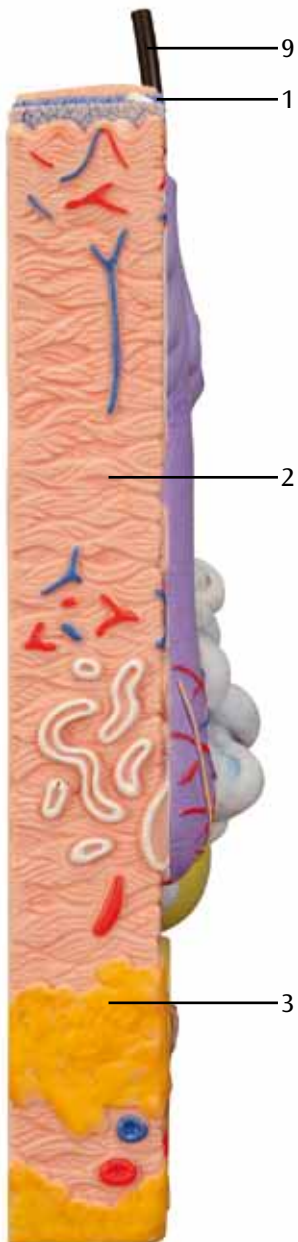
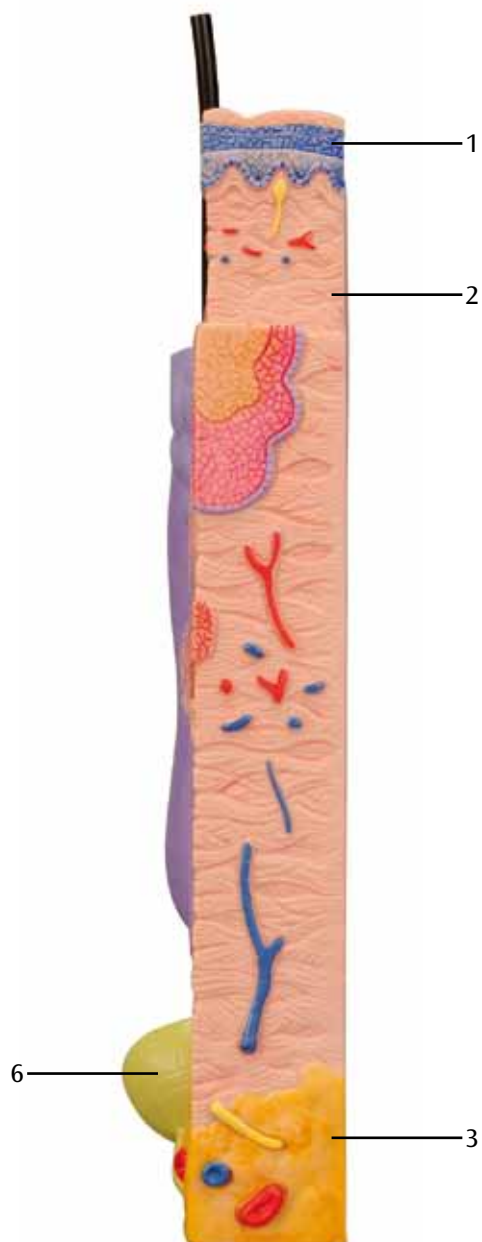


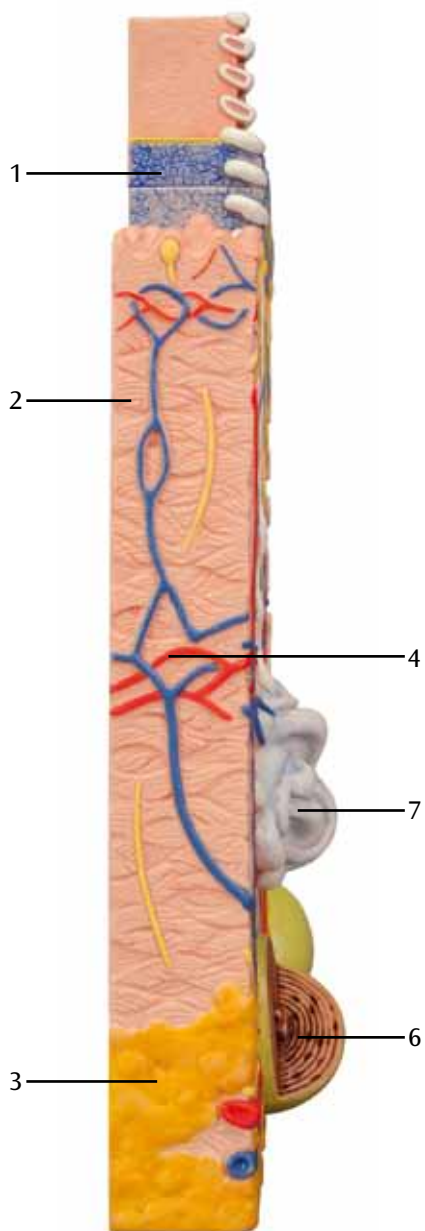
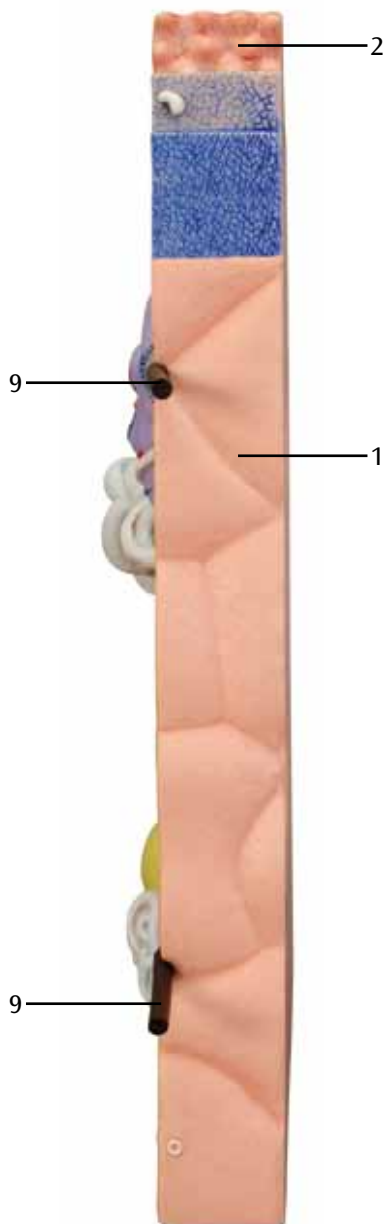
B


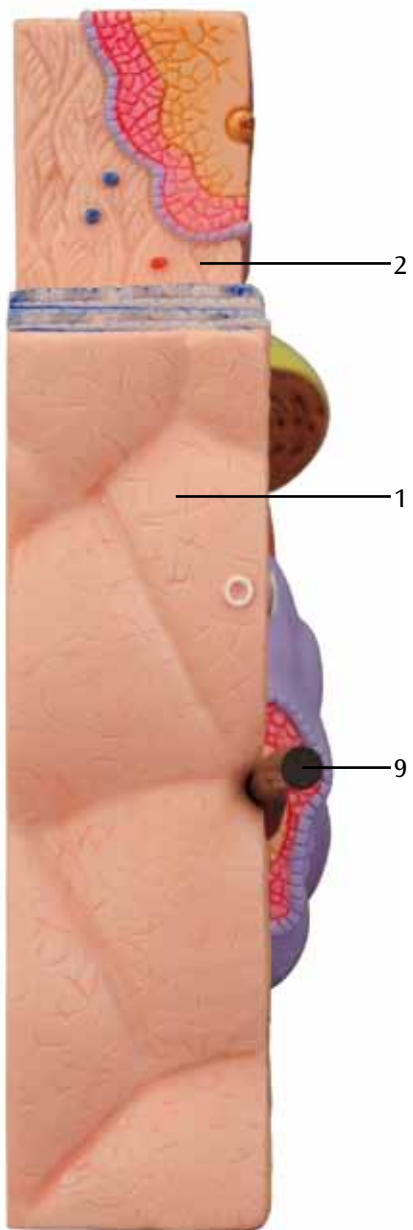


C



D**E**

F**G**

H**I**

Modelo de Pele em 3 partes

Português

Ampliado 80 vezes

A pele de um adulto se estende por uma área corporal de cerca de 1,2-2,5 m². Ela consiste de duas camadas, a epiderme e uma camada subjacente de tecido conjuntivo, a derme. Sob a derme, encontra-se o tecido subcutâneo, composto de células adiposas e tecido conjuntivo. Este, no entanto, não é correlacionado com a pele propriamente.

O modelo consiste de três modelos individuais, cujas seções representam a pele humana em ampliações de 80-vezes. As estruturas microscópicas dentro da pele, como p.ex. corpúsculos táteis, glândulas e vasos foram modelados plasticamente nas seções e assim dão suporte à compreensão espacial das interligações microscópicas. Todos os três modelos podem ser retirados individualmente de sua base comum e são fixados por meio de ímãs.

São destacadas as diferenças microscópicas da pele em relação às localizações no corpo humano, como p.ex. face interna da mão, dorso da mão ou couro cabeludo. O modelo da pele glabra (sem pelos), localizada p.ex. na face interna da mão, mostra as características típicas, como p.ex. a epiderme relativamente espessa e o nítido entrelaçamento entre epiderme e derme. Observando o modelo de pele com pelos, que se localiza no dorso da mão, é possível reconhecer especialmente olhando-se de cima, que esta pele é dividida em pequenas áreas através de sulcos. A seção longitudinal através do couro cabeludo permite ver claramente a haste do fio de cabelo que se projeta da epiderme, bem como a posição da bainha da raiz, na qual se pode ver claramente a estratificação característica e a posição da raiz do pelo. Em todos os tipos de pelo representados, pode-se naturalmente identificar de forma precisa a estrutura fina da organização da epiderme. Todas as estruturas anatômicas da pele, como p.ex. nervos, vasos e corpúsculos táteis foram representados com precisão anatômica e espacial nos modelos.

A Couro cabeludo

B Pele glabra

C Pele sem pelos

D Couro cabeludo, visão lateral

E Pele com pelos, visão lateral

F Pele glabra, visão lateral

G Couro cabeludo, visão superior

H Pele glabra, visão superior

I Pele sem pelos, visão superior

- | | | | |
|----|-----------------------------|----|-------------------------------|
| 1 | Epiderme | 7 | Glândula sudorípara merócrina |
| 1a | Estrato basal | 8 | Glândula sebácea |
| 1b | Estrato espinhoso | 9 | Pelo |
| 1c | Estrato granuloso | 10 | Medula capilar |
| 1d | Estrato lúcido | 11 | Córtex capilar |
| 1e | Estrato córneo | 12 | Bainha radicular interna |
| 2 | Derme | 13 | Bainha radicular externa |
| 3 | Tecido subcutâneo | 14 | Folículo piloso |
| 4 | Vasos sanguíneos | 15 | Papila capilar |
| 5 | Nervo | 16 | Músculo eretor do pelo |
| 6 | Corpúsculos de Vater-Pacini | 17 | Glândula sudorípara |

Modello di pelle in 3 parti

Ingrandito 80 volte

La pelle di un adulto si estende su una superficie corporea di circa 1,2 - 2,5 m². È costituita da due strati, l'epidermide e uno strato sottostante di tessuto connettivo chiamato derma. Al di sotto del derma si trova l'ipoderma, formato da cellule adipose e tessuto connettivo. Esso non viene tuttavia associato alla pelle in senso proprio.

Il modello è diviso in tre parti, che rappresentano sezioni della pelle umana ingrandite 80 più volte. Le strutture microscopiche all'interno della pelle, ad es. i corpuscoli tattili, le ghiandole e i vasi sono modellati in modo plastico sulle superfici della sezione e facilitano così la comprensione generale del complesso cutaneo microscopico. Tutti e tre i modelli sono posizionati su una base unica, sono estraibili singolarmente e sono fissati tramite magneti.

Vengono messe in evidenza le varie differenze microscopiche della pelle in relazione alla posizione sul corpo umano, ad es. il palmo e il dorso della mano, oppure il cuoio capelluto. Il modello di pelle glabra, la quale si trova ad es. sul palmo della mano, mostra le relative caratteristiche tipiche, come l'epidermide comparativamente spessa e l'evidente dentellatura tra epidermide e derma. Osservando il modello di pelle ricoperta di peli, che si trova ad es. sul dorso della mano, si può riconoscere, in particolare dalla vista dall'alto, che essa è suddivisa in piccole aree tramite dei solchi. La sezione longitudinale che attraversa il cuoio capelluto umano mostra il fusto del capello che fuoriesce dall'epidermide, nonché la posizione della guaina della radice, sulla quale è possibile riconoscere facilmente la tipica stratificazione e la posizione della radice stessa. In tutti i tipi di pelle illustrati, è naturalmente riconoscibile la struttura precisa degli strati dell'epidermide. Le strutture generali della pelle, ad es. i nervi, i vasi e i corpuscoli tattili, sono riportati sui modelli in modo tridimensionalmente e anatomicamente preciso.

A Cuoio capelluto

B Cute glabra

C Cute con peli

D Cuoio capelluto, vista laterale

E Cute glabra, vista laterale

F Cute con peli, vista laterale

G Cuoio capelluto, vista superiore

H Cute glabra, vista superiore

I Cute con peli, vista superiore

- | | | | |
|----|----------------------|----|--------------------------------|
| 1 | Epidermide | 7 | Ghiandola sudoripara merocrina |
| 1a | Strato basale | 8 | Ghiandola sebacea |
| 1b | Strato spinoso | 9 | Pelo |
| 1c | Strato granuloso | 10 | Midollo del pelo |
| 1d | Strato lucido | 11 | Corteccia del pelo |
| 1e | Strato corneo | 12 | Guaina radicolare interna |
| 2 | Derma | 13 | Guaina radicolare esterna |
| 3 | Ipoderma | 14 | Follicolo pilifero |
| 4 | Vasi sanguigni | 15 | Papilla pilifera |
| 5 | Nervo | 16 | Muscolo erettore del pelo |
| 6 | Corpuscoli lamellari | 17 | Ghiandola sudoripara apocrina |

皮膚， 80倍大， 3分解モデル

日本語

成人の体を覆う皮膚は広げるとおよそ1.2～2.5㎡にもなります。

皮膚は表皮と呼ばれる上層と、真皮と呼ばれる結合組織の二つの層よりなります。

真皮の下には脂肪細胞と結合組織からなる皮下組織がありますが、これは厳密に言えば皮膚組織ではありません。

このモデルは80倍に拡大した人の皮膚を表しており、3つの独立したモデルで形成されています。

3つのモデルは磁石で固定されており、それぞれ取り外すことができます。

触覚小体、分泌腺、血管など皮膚内の微細構造はそれぞれの相互関係と位置関係の理解を助けるように配置されています。

人体の部位ごとに、皮膚の特徴的な微細構造を確認することができます。

例えば、掌の皮膚は無毛で、他の部位に比べて表皮が厚く、表皮・真皮間に淡明層（透明層）があります。

手背の網状層を学習する場合、小さな範囲内での特徴的な分布を簡単に理解できます。

頭皮の縦断面では毛幹が表皮層をぬけて伸びる様子、毛根鞘と毛根の典型的な位置を見ることができます。

通常見られるような、表皮層の微細構造は3つのモデルすべてで観察することができます。

神経や触覚小体といった皮膚内の解剖学的構造は正しく描かれており、正確な位置に配置されています。

- A 頭皮
- B 無毛皮膚
- C 有毛皮膚
- D 頭皮， 側面
- E 有毛皮膚， 側面
- F 無毛皮膚， 側面
- G 頭皮， 上面
- H 有毛皮膚， 上面
- I 無毛皮膚， 上面

- | | |
|---------------|--------------|
| 1 表皮 | 7 汗腺-エクリン腺 |
| 1a 基底層 | 8 皮脂腺 |
| 1b 有棘層 | 9 毛髪 |
| 1c 顆粒層 | 10 毛髄質 |
| 1d 表皮淡明層（透明層） | 11 毛皮質 |
| 1e 角質層 | 12 内毛根鞘 |
| 2 真皮 | 13 外毛根鞘 |
| 3 皮下組織 | 14 毛包（毛嚢） |
| 4 血管 | 15 毛乳頭 |
| 5 神経 | 16 立毛筋 |
| 6 層板小体 | 17 汗腺-アポクリン腺 |

Модель кожи из трех частей

80-кратное увеличение

Площадь кожного покрова взрослого человека составляет примерно 1,2-2,5 м². Она состоит из двух слоев - верхнего слоя (эпидермиса) и нижележащего слоя соединительной ткани, называемого дермой. Под дермой располагается подкожно-жировой слой, состоящий из жировых клеток и соединительной ткани. Однако этот слой не является кожей в истинном смысле этого слова.

Модель состоит из трех отдельных частей, представляющих собой кожу человека в разрезе с увеличением в 80 раз. Микроскопические структуры, находящиеся в коже, такие как сенсорные окончания, железы и кровеносные сосуды, представлены в разрезе и выполнены из пластика, они помогают понять пространственные взаимоотношения на микроскопическом уровне. Любую из трех моделей можно отделить от других, поместить на общее основание и присоединить друг к другу с помощью магнитов.

Модель иллюстрирует соответствующие микроскопические различия строения кожи в зависимости от локализации на теле человека, например, ладонь, тыл кисти и кожа головы. В модели сосочкового слоя, который располагается, например, на ладони, представлены типичные для него особенности - сравнительно толстый слой эпидермиса и четкая граница между эпидермисом и дермой. В модели сетчатого слоя, располагающегося на тыле кисти, Вы можете, в частности, увидеть, что этот слой распределен в небольших областях, проходящих через бороздки кожи, если посмотреть сверху. На продольном разрезе кожи головы человека показаны стержень волоса, выступающий над эпидермисом, а также расположение эпителиального влагалища корня волоса, где можно распознать типичное деление на слои и расположение корней волос. Безусловно, во всех представленных типах кожи можно четко увидеть тонкую структуру разделения слоев эпидермиса. В данных моделях все анатомические структуры кожи, такие как нервы, сосуды, сенсорные окончания четко показаны в пространственном виде

A Волосистая часть головы

B Участок кожи без волос

C Участок кожи с волосами

D Волосистая часть головы, вид сбоку

E Участок кожи с волосами, вид сбоку

F Участок кожи без волос, вид сбоку

G Волосистая часть головы, вид сверху

H Участок кожи без волос, вид сверху

I Участок кожи с волосами, вид сверху

1 Эпидермис

1a Базальный слой эпидермиса

1b Шиповатый слой эпидермиса

1c Гранулярный слой эпидермиса

1d Прозрачный слой эпидермиса

1e Роговой слой эпидермиса

2 Дерма

3 Подкожный слой

4 Кровеносные сосуды

5 Нерв

6 Пластинчатые тельца

7 Потовая железа

8 Сальная железа

9 Волос

10 Мозговой слой волоса

11 Кортикальный слой волоса

12 Внутреннее корневое влагалище

13 Наружное корневое влагалище

14 Волосной фолликул

15 Волосной сосочек

16 Мышца, поднимающая волос

17 Потовая железа

皮肤模型，3个部件

80倍放大

中文

成人皮肤覆盖整个身体，面积大约在1.2-2.5 m²。通常由两层组成-位于上面的（表皮层）和位于下面的结缔组织层，同时也叫真皮层。

位于真皮层下的被称为皮下组织层，通常由脂肪细胞和结缔组织组成。但是这层并不是真正意义上的皮肤。

这个模型是由三个单独的部分组成，这三个部分分别代表被放大X倍的人的上述皮肤的三层结构。皮内微观结构，诸如：触觉小体、腺体以及血管，均由塑料材质塑造造成并置入相应的部分，这有助于我们理解微观结构复杂的相互关系。

这个模型的三个部分可以分别被移除，均放置在一个共同的基座上，并且通过磁体连接在一起。人皮肤微观结构的区别分别与人体相应的部位连在一起进行说明，例如手掌、手背以及头皮的皮肤微观上均有区别。

例如，位于手掌部的乳头层的模型，其典型的特征包括，与其他部位相比，具有较厚的表皮层，以及可见表皮层与真皮层清晰的交锁关系。

例如，当查看手背上网状层的模型时，您会发现，当从上看时，这些结构通常分布于小的区域，并穿过附近的皱纹。

人头皮的纵切面上可见如下特征，发干突出头皮的表皮层，毛发根鞘层有典型的特征，以及可以明显辨别发根的位置。

皮肤表皮层的确切结构可以在所有类型皮肤的结构上准确观察到。

皮肤的所有解剖结构，诸如，神经血管以及触觉小体及其空间分布均可以准确的在此模型上观察到。

- A 头皮
- B 无毛的皮肤
- C 多毛的皮肤
- D 头皮，侧面观
- E 多毛的皮肤，侧面观
- F 无毛的皮肤，侧面观
- G 头皮，上侧观
- H 无毛的皮肤，上侧观
- I 多毛的皮肤，上侧观

- | | |
|----------|---------|
| 1 表皮 | 7 汗腺 |
| 1a 表皮基底层 | 8 皮脂腺 |
| 1b 表皮棘层 | 9 毛发 |
| 1c 表皮颗粒层 | 10 毛发髓质 |
| 1d 表皮透明层 | 11 毛发皮质 |
| 1e 表皮角质层 | 12 内根鞘 |
| 2 真皮 | 13 外根鞘 |
| 3 皮下组织 | 14 毛囊 |
| 4 血管 | 15 毛乳头 |
| 5 神经 | 16 竖毛肌 |
| 6 法特氏小体 | 17 汗腺 |



3B SCIENTIFIC® PRODUCTS

3B Scientific GmbH

Rudorffweg 8 • 21031 Hamburg • Germany
Tel.: + 49-40-73966-0 • Fax: + 49-40-73966-100
www.3bscientific.com • 3b@3bscientific.com

© Copyright 1999 for instruction manual and design of product:
3B Scientific GmbH, Germany